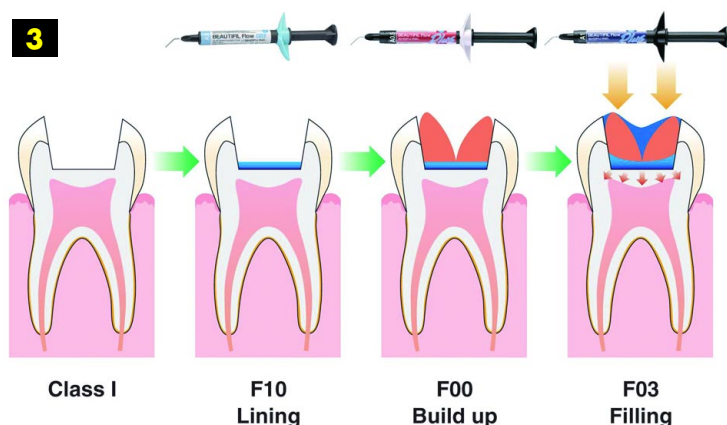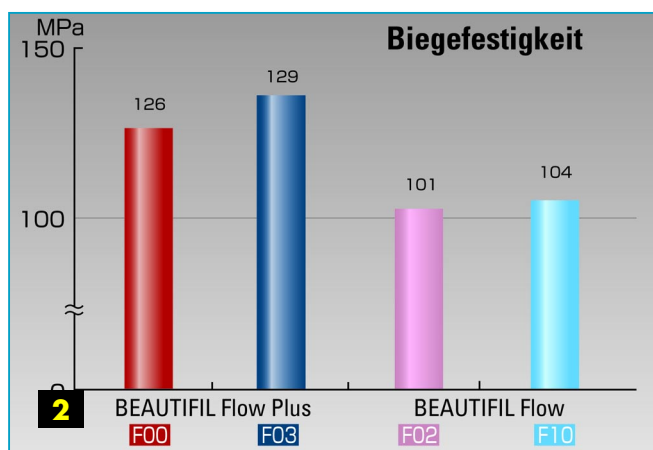

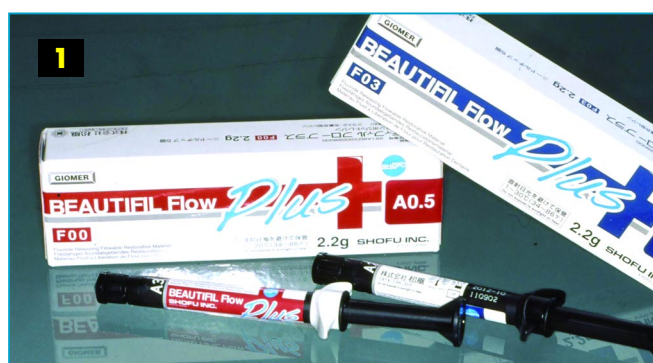
Okklusionstragende Seitenzahnrestaurationen einfach „injizieren“

Zahnarzt Uwe Diedrichs stellt die Erweiterung der Shofu-Produktpalette und das Indikationsspektrum des neuen Beautifil Flow Plus vor



Das Restaurationssystem *Beautifil II*, ein Submikrometer-Hybridkomposit von Shofu Dental (Ratingen), zeichnet sich durch seine Schmelz-Dentin-analoge Lichtleit- und Lichtstreuungseigenschaften, seine außergewöhnliche Modellierbarkeit und die der patentierten Füllertechnologie innewohnende Fähigkeit zur Fluoridaufnahme und -abgabe aus. Ergänzt wird es durch das dünnfließendere (F10) und ein zähfließenderes (F02) *Beautifil Flow*, die farblich optimal auf *Beautifil II* abgestimmt sind und ebenfalls alle Vorteile der Giomer-Produktkategorie mit sich bringen.

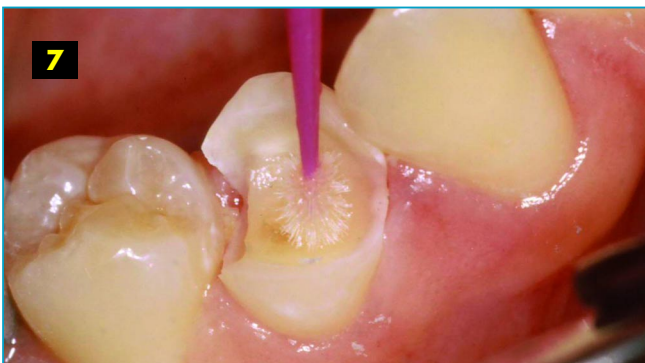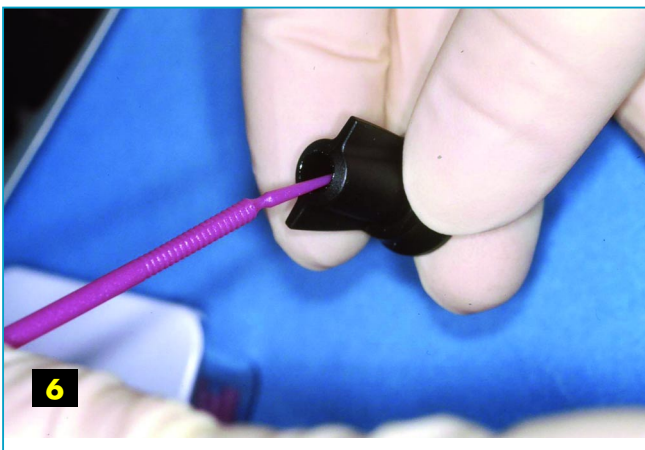
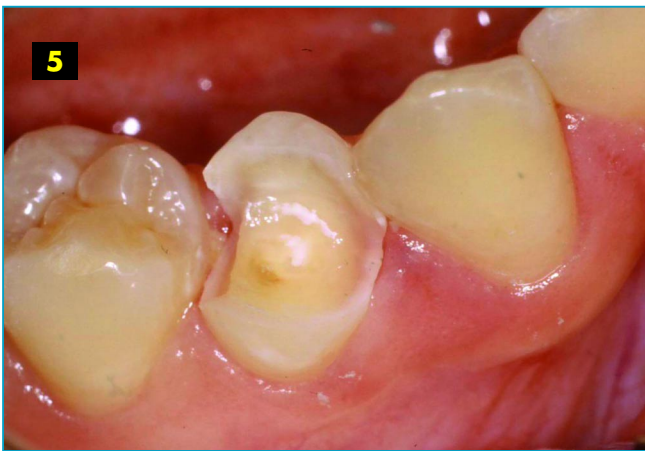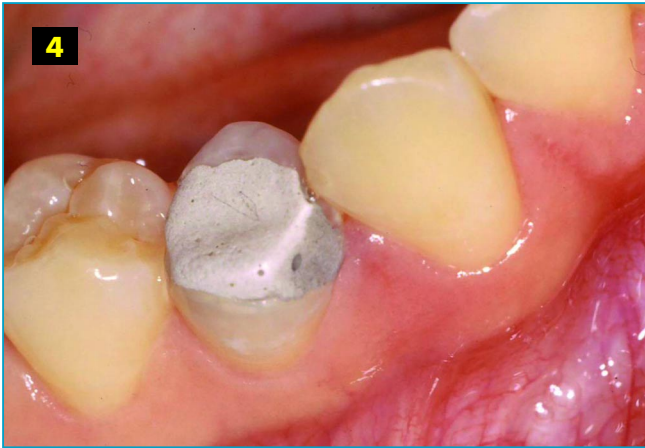So können auch alle klassischen Indikationen für Flow-Komposite einschließlich der bereits in *DZW 45/09* vorgestellten Flow-Matrizen-Technik oder „flowable frame technique“ im System perfekt bedient werden. Eine Innovation stellt aber nun die Indikationserweiterung für Flowables auf den okklusionstragenden Seitenzahnbereich dar. Diese erschließt Shofu mit der Produktlinie *Beautifil Flow Plus*.

Das Entwicklungskonzept von *Beautifil Flow Plus* zielt auf möglichst hohe mechanische

Kennwerte unter Beibehaltung der für Flow-Materialien typischen einfachen Handhabung. *Beautifil Flow Plus* steht nun in einer injektionsfähigen, aber absolut standfesten Variante „F00“ und einer moderat fließfähigen Variante „F03“ zur Verfügung (Abb. 1). Beide können in den bekannten Flow-Indikationen, aber auch für die Füllungstherapie im Front- und Seitenzahnbereich eingesetzt werden. Als absolutes Novum ist die Freigabe dieser Flow-Materialien für okklusionstragende Klasse-I- und -II-Restaurationen anzusehen.

Die gegenüber dem klassischen *Beautifil Flow* um mehr als 50 Prozent erhöhte Dehngrenze (F00: 121 Megapascal [MPa], F03: 115 MPa) und um fast 30 Prozent erhöhte Biegefestigkeit (Abb. 2) sowie einem Elastizitätsmodul von 8,5 (F00) beziehungsweise 8,4 Gigapascal (GPa) (F03) schaffen die physikalischen Grundlagen für diese Indikationserweiterung. Aufseiten der Werkstoffentwicklung zeichnen eine hochverstärkte Kunststoffmatrix und ein hoher Füllanteil mit spezieller Partikelstruktur dafür verantwortlich.

Beide Viskositätsstufen sind in den Farben A1, A2, A3, A3,5,



A4, „A0,5“ und dem opakeren „A20“ sowie der Schmelzfarbe „incisal“ (Inc) und einem „bleaching white“ (BW) erhältlich. Zusätzlich gibt es in F00 die Opakfarben „A0,50“ und „A10“ sowie die opake „A30“, ein „milky“ (MI) und „cervical“ (CV). Wie alle *Beautiful Flows* können auch die *Flow-Plus*-Komposits aus den Spritzen dank eines 360 Grad drehbaren „finger-grips“ und einer auswechselbaren, feinen Kanüle unkompliziert direkt appliziert werden.

„Cone technique“

Die „cone technique“ ist eine Schichttechnik, die durch die Verfügbarkeit direkt injizierbarer und zugleich absolut standfester Flow-Materialien entstanden ist. Dabei werden kegelförmige Inkremente in die Zentralkavität injiziert, als würde man Höcker- oder Höcker-abhäng-unterstützende Strukturen vormodellieren wollen. Diese Koni werden dann – ohne bis dahin verlaufen zu sein – in einem Arbeitsgang lichtpolymerisiert.

Durch dieses Vorgehen werden praktisch alle wichtigen Strukturen der Restauration in einem Schritt direkt appliziert und polymerisiert, ohne die Bondingschicht kritischen Spannungen auszusetzen. Das Verhältnis von gebundenen zu freien Oberflächen und damit der C-Faktor werden erstrebenswert klein gehalten, da zwar ein beträchtliches Kompositvolumen eingebracht wird, aber durch die einzelnen, sich nach okklusal konisch verjüngenden Strukturen ergeben sich eben größtenteils freie Oberflächen.

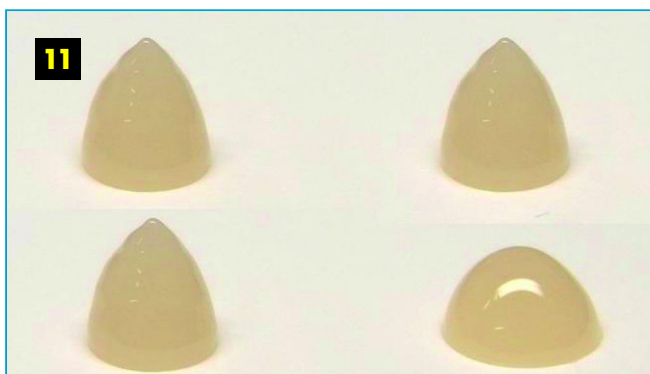
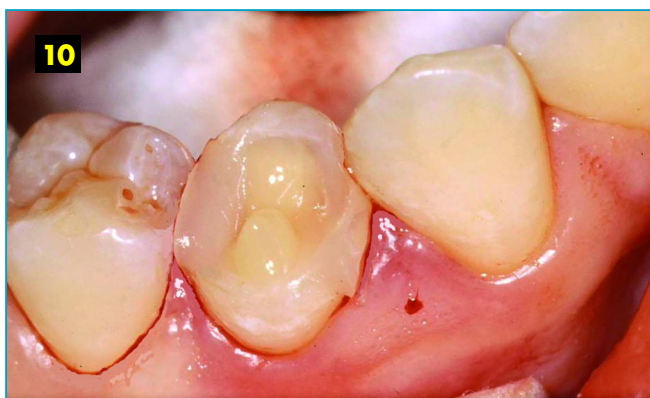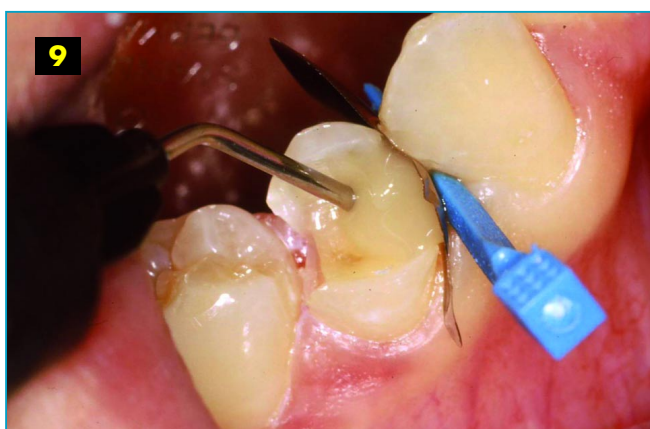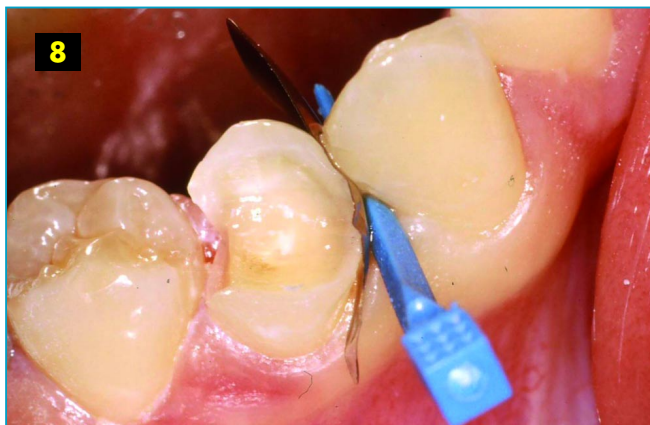Abschließend wird die Restauration, gegebenenfalls

in Teilschritten, mit einem weniger standfesten Flowmaterial komplettiert (Abb. 3). Optional kann vorhergehend ein klassisches Flow im Sinne eines Liners am Kavitätenboden eingebracht werden.

Patientenfall

An einem Fallbeispiel soll das praktische Vorgehen bei der „cone technique“ unter Einsatz von *BeutiBond* und *Beautiful Flow Plus* demonstriert werden. In der Ausgangssituation liegt bei Zahn 44 eine langzeitprovisorische Restauration vor, die im Notdienst nach Fraktur des bukkalen Höckers und Füllungsverlust gelegt wurde (Abb. 4). Nach Entfernung der grauen Glas-Ionomer-Füllung wird die Kavität für die Aufnahme der Komposit-Restauration vorbereitet und der Schmelz leicht angeschrägt (Abb. 5). Aufgrund der ausgedehnten Defektlage und der absehbar schwierigen bukkalen und beidseitig approximalen Konturierung fiel die Entscheidung zum Vorgehen in der cone-technique unter modifiziertem Einsatz eines Teilmatrizensystems.

Unter relativer Trockenlegung erfolgt hier der Einsatz eines Ein-Komponenten-Adhäsivs der 7. Generation (Abb. 6 und 7). *BeutiBond* zeichnet sich durch einen überaus dünnen, hydrolysestabilen Bondingfilm aus und zeigt den Zweikomponenten-Adhäsiven nahezu vergleichbare Verbundfestigkeiten. Weißverfärbungen der Gingiva sind durch die spezielle Komposition von *BeutiBond* ausgeschlossen, und das Risiko postoperativer Sensibilität ist minimiert. Mit nur einer Komponente und ein-



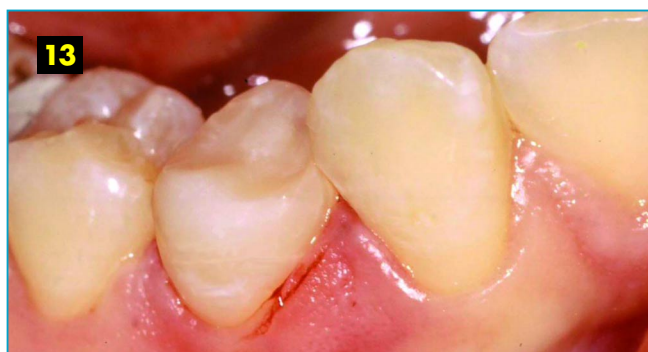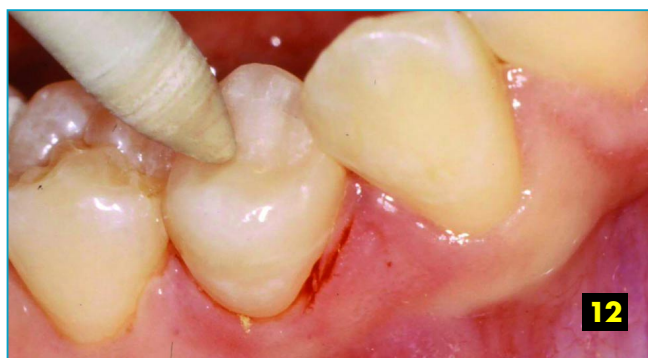maligem Auftragen kann so schnell und sicher die Basis für hochästhetische Restaurationen gelegt werden.

Als nächstes werden die approximalen Restaurationswände gestaltet. Die Kombination von leichter Injizierbarkeit und absoluter Standfestigkeit prädestiniert *Beautifil Flow Plus F00* auch für diese Aufgabe (Abb. 8 und 9). Bei konventionell gestopften Kompositen besteht bei diesem Arbeitsschritt stets die Gefahr, dass die Portion sich basal im Approximalkasten durch Anhaften am Applikationsinstrument wieder abhebt und so Randundichtigkeiten entstehen oder Luft einschließt oder „Materialfalten“ beim Aufschichten gegen die Matrize auftreten, die zu einer inhomogenen Füllungs Oberfläche im später nicht mehr zugänglichen approximalen Restaurationsbereich führen. Diese Risiken sind bei der Verwen-

dung eines für die Indikation freigegebenen Flows praktisch ausgeschlossen.

Der Aufbau des okklusalen und bukkalen Restaurationsanteils erfolgt in der „cone technique“ unter Ausnutzung aller bereits in diesem Artikel genannten Vorteile. Die Höckerunterstützenden Koni werden direkt aus der Applikationspritze mit dem faktischen „no flow“ F00 aufgebaut und lichtpolymerisiert (Abb. 10). Das Ergebnis dieses Arbeitsschritts erinnert immer ein wenig an die Tuffstein-Landschaften im türkischen Kappadokien. Es ist die Basis für den kompletierenden Einsatz mit *Beautifil Flow Plus F03*.

Die unterschiedlichen Viskositäten der beiden *Beautifil-Flow-Plus*-Varianten werden durch die Gegenüberstellung in Abbildung 11 sehr schön verdeutlicht: Die kegelförmige Portion *Beautifil Flow Plus F00* (links) zeigt sich direkt nach



Applikation und nach einer Minute absolut standfest; die Variante F03 (rechts) präsentiert sich im Vergleich moderat fließfähig.

Nach der Komplettierung der Restauration mit *Beautiful Flow Plus F03* und anschließender Lichtpolymerisation wird mit Diamantfinierern ausgearbeitet und mit den Polierern des *CompoMaster*-Systems poliert (Abb. 12) beziehungsweise hochglanzpoliert. Abbildung 13 zeigt das Endergebnis der komplett mit Flowmaterialien injizierten, okklusionstragenden Seitenzahnrestauration des Zahns 44 direkt nach Fertigstellung.

Das *Beautiful*-Restaurationssystem ist mit der Erweiterung um die *Flow-Plus*-Produkte um ein bislang einzigartiges Plus für den Anwender bereichert worden. Die *Beautiful*-typischen ästhetischen Qualitäten können mit angenehmen Handling-Eigenschaften und praxisökonomischen Arbeitsstrategien kombiniert in allen Indikationsbereichen umgesetzt werden.

**ZA Uwe Diedrichs,
Neuss und Vaduz** ■

- B I L D L E G E N D E N -

Abb. 1: *Beautiful Flow Plus* mit den Fließfähigkeiten F00 und F03 in den handlichen 2-Gramm-Spritzen mit drehbarem Fingergriff

Abb. 2: Biegefestigkeit (in MPa) von *Beautiful Flow Plus* F00 und F03 im Vergleich zum klassischen *Beautiful Flow* F02 und F10

Abb. 3: Beispielhaftes Schichtungsschema für die „cone technique“ mit F10-Lining am Kavitätenboden, konusförmige Höckermodellation mit dem standfesten F00 und abschließender Komplettierung mit F03

Abb. 4: Ausgangssituation mit MOD-Defekt und Verlust des bukkalen Höckers bei 44 im Zustand langzeitprovisorischer Versorgung mit einem Glas-Ionomer-Zement

Abb. 5: Präparierte Kavität zur Aufnahme der Schmelz-Dentin-adhäsiven, direkt injizierten Restauration mit *Beautiful Flow Plus*

Abb. 6: Entnahme des Ein-Komponenten-Adhäsivs *BeautiBond* aus der „unit dose“

Abb. 7: *BeautiBond* wird mit einer Einwirkzeit von zehn Sekunden appliziert, drei Sekunden vorsichtig und anschließend kurz mit starkem Luftdruck verblasen und lichtpolymerisiert.

Abb. 8: Für die mesiale Approximalkonturierung ist ein Teilmatrizensystem modifiziert installiert.

Abb. 9: Das Flow-Komposit *Beautiful Flow Plus* wird in der extrem standfesten Variante F00 zum Aufbau des mesialen Füllungsanteils gegen die Matrizenwand injiziert.

Abb. 10: Auf gleiche Weise wird der distale Füllungsanteil und die konusförmige Höckermodellation mit *Beautiful Flow Plus* F00 per Direktinjektion gestaltet.

Abb. 11: Die außergewöhnliche Standfestigkeit von *Beautiful Flow Plus* F00 (links) gegenüber der moderaten Fließfähigkeit der Variante F03 (rechts) zeigt ein Vergleich der konusförmigen Modellation direkt nach Injektion (oben) mit dem Resultat nach einer Minute Standzeit (unten).

Abb. 12: Nach der Komplettierung der Restauration mit dem moderat fließfähigen *Beautiful Flow Plus* F03 erfolgt die Feinausarbeitung und Politur mit dem *CompoMaster*-System von Shofu.

Abb. 13: Die direkt injizierte, okklusionstragende Flow-Komposit-Restauration „modu“ an Zahn 44 unmittelbar nach Fertigstellung