Reproducción natural del color

Restauraciones implanto-soportadas en la región anterior

Okinobu Ogata, Irvien, EE.UU.

En el artículo siguiente, Akinobu Ogata se ocupa de la supraestructura de un implante. Dado que se trata de una restauración póntica altamente estética, al autor le preocupa realizar una reproducción del color lo más fiel posible al modelo natural.

Palabras clave: estética, odontología, color, implantosoportada, tejido blando

El número de pacientes que solicitan tratamiento odontológico ha batido el récord en los últimos años. Con el aumento del número de pacientes también han cambiado los métodos de tratamiento. Particularmente en los países industrialmente avanzados ha crecido el número de pacientes en busca de tratamientos estéticos como el del blanqueamiento de los dientes, acompañado, por supuesto, con medidas profilácticas.
Este tendencia no ha representado, sin embargo, un descenso drástico del número de pacientes que llegan a la clínica en busca de prótesis dentales, sino que ha ampliado la paleta de tratamientos. En otras palabras, la clínica dental aspira seriamente a satisfacer las exigencias estéticas del paciente mediante tratamientos periodontales y mantener una encía sana en lugar de concentrarse en la eliminación de la caries mediante obturaciones.
En la clínica dental se realizan diagnósticos y cirugías como regeneración ósea guida y el aumento de hueso maxilar. El tratamiento odontológico persigue el objetivo de reproducir la encía original y restituir el hueso alveolar de manera que se conserven las condiciones naturales en la cavidad oral. Entre los numerosos deseos que el paciente expone al dentista está el de la restauración protética que, en el caso de faltar diversas piezas, es preciso realizar una restauración completa desde las coronas a la encía. De la colocación de un implante -una restauración de larga duración- esperan los pacientes

Figs. 1 a 4. En tratamientos con implantes es necesario a menudo reconstruir las estructuras periodontales.

gival (figuras 5 y 6).
Para la colocación de un implante endoóseo que funcione estéticamente es importante conocer bien la estructura periodontal que es de suma importancia para reproducir una encía de aspecto natural.
Tal y como se muestra en la figura 7, la estructura periodontal consta de cuatro partes: la encía, el cemento, la membrana periodontal y el hueso alveolar. En el epitelio oral tenemos la conexión epitelial, el surco gingival, tejido conjuntivo, la encía queratinizada (la encía adhesiva, el pliegue alveololingual), el frenillo de la lengua, las papilas interdentales, el límite mucogingival.
Para efectuar una reproducción estética de la encía, los protésicos dentales deben conocer todos los elementos y las exigencias necesarias para lograr un aspecto natural. La construcción de una supraestructura estética pasa por la reproducción del perfil de emergencia del diente que se ajusta a la encía circundante (epitelio oral). La corona y la encía deben presentar naturalidad y ajustarse de la mejor manera posible a las condiciones de la cavidad bucal. En este contexto se habla de estética rosa y blanca.
A continuación me ocupare de aspectos que conciernen a las partes individuales de la estructura periodontal (figuras 8 y 9).

El pliegue
EL pliegue es un surco plano situado entre la encía marginal, el esmalte o el cemento. Normalmente tiene de 1 a 2 mm de profundidad y resulta indispensable en la creación de contornos tridimensionales de la encía expuesta.

Mucosa alveoar
La mucosa alveolar se aloja suelta en el hueso y consta de un gran número de fibras elásticas que garantizan cierta movilidad al diente. En la supraestructura del implante se debería diseñar un contorno margial que no ejerza una presión demasiado grande en la mucosa alveolar y requiere higiene bucal.

Papilas interdentales
Para evitar triángulos negros en los espacios interdentales, hay que confeccionar una encía estética de cerámica que llegue hasta casi el punto de contacto, para cerrrar la región proximal.

Encia y pliegue expuestos
El pliegue expuesto es un surco poco profundo entre la encía adherente y la expuesta en una encía queratinizada. Muchas veces presenta una anchura de 1 a 2 mm y una suave translucidez. El pliegue expuesto se encuentra normalmente por lo menos a la misma altura del limite entre el esmalte y el cemento. En la reproducción de

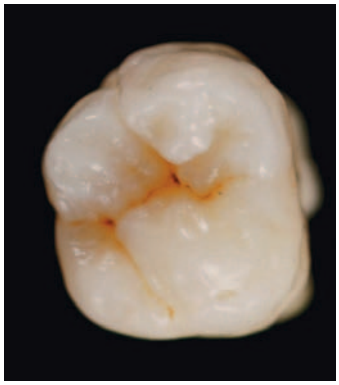

Figs. 5 y 6. Los técnicos dentales pueden imaginar fácilmente la morfología de la corona de un paciente joven, pero no el contorno de la encía.

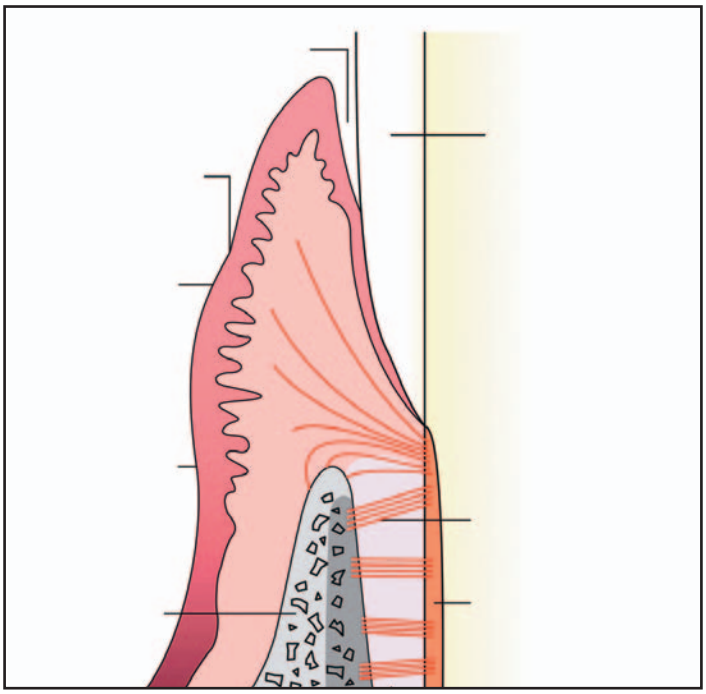

Fig. 7. Composición de la estructura periodontal.

la encía con la corona del implante se debe procurar una pérdida mínima de encía adherente.

Construcción de la encía queratinizada

La encía queratinizada forma una superficie punteada como la de la piel de naranja. Esto es indicativo de una encía sana y se encuentra entre el pliegue expuesto, el surco y el límite mucogingival. La encía queratinizada (encía adherente) está unida al hueso alveolar.
Para construir la región gingival de una supraestructura estética óptima la información mencionada es de suma importancia, exactamente la misma que tienen las técnicas y procedimientos básicos, para la confección de una corona.

Supraestructura implantosoportada estética

A continuación se explicará detalladamente la confección de una corona implatosoportada. En primer lugar, trataré el concepto de "provisional de larga duración". Este concepto es un requisito previo útil para crear un contorno de la supraestructura fundamental, funcional y morfológico que se integre bien en el entorno oral. Este concepto debe concordar bien con los deseos que expresa el paciente y llevar a la realización de una restauración impecable. Con seguridad, no es un error tomarse el tiempo necesario para recabar

Figs. 8 y 9. Para imitar el efecto de una encía natrual hay que observar atentamente los componentes individuales de la estructura periodontal.

Fig. 10. Un paso importante es la elección del color. La elección correcta del color de la encía es tan importante como la del diente.

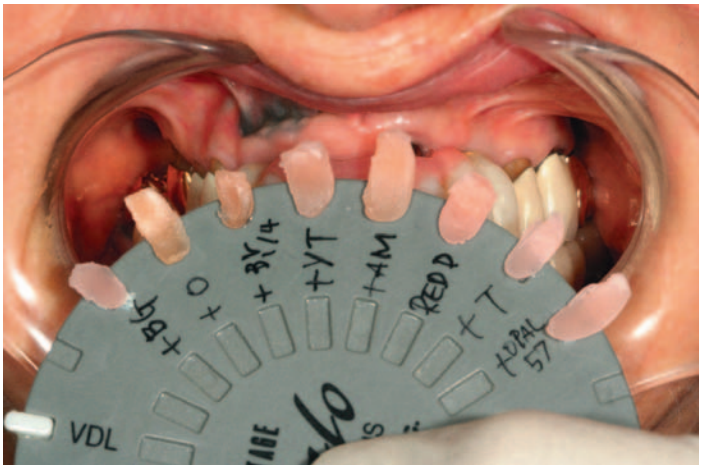

Fig. 11. Los medios para tomar el color de la encía son muy limitados. En consecuencia, utilizamos muestras de color individuales para la encía.

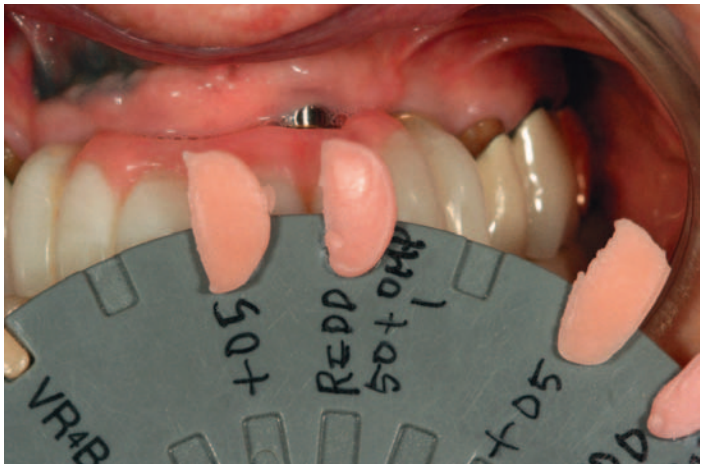

Fig. 12. Para la capa base de la encía la mayoría de las veces se elige un rojo o naranja intensos.

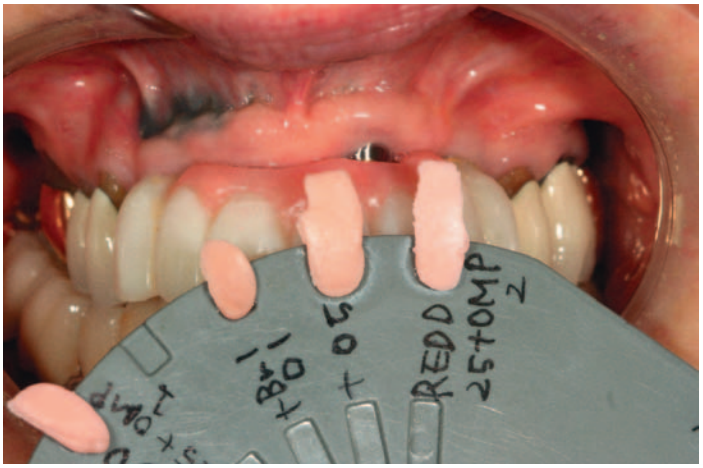

Fig. 13. Para la superficie de la encia queratinizada se utiliza un rosa o naranja intensos.

información sobre el entorno oral. Es indispensable hacer una larga observación de los factores siguientes para construir restauraciones provisionales duraderas: dimensiones céntricas y verticales, guía del movimiento lateral, balanceado de los dientes, equilibrio entre línea de sonrisa y labios, así como la higiene bucal. Luego, uno ya puede centrarse en la restauración final.

Conceptos básicos del tono cromático

Una vez terminada la restauración provisional, otro aspecto importante es la toma de color tanto para la corona como para la encía. Para la toma de color de la corona (figura 10). Para la toma de color de la corona, los nuevos desarrollos informáticos para la captación del color, como el ShadeEye NCC (Shofu) han simplificado y sistematizado el procedimiento. Sin embargo, los medios para tomar el color de la encía son bastante limitados y a menudo el técnico efectúa una valoración subjetiva durante la toma de color. Para sortear esta probema normalmente utilizo muestras confeccionados por mi para elegir el color de la encía (figura 11).

Toma de color de la encía

Para la toma de color de la encía dispongo de mi colección de muestras personales en una escala cromática en rojo, rosa, marrón, naranja en diferentes intensidades. Esta colección original cubre el 90% de los colores gingivales. Para la capa base de la encía se escoge preferiblemente un rojo o naranja intensos (figura 12), mientras que para la capa base de la mucosa alveolar se elige un orjo o

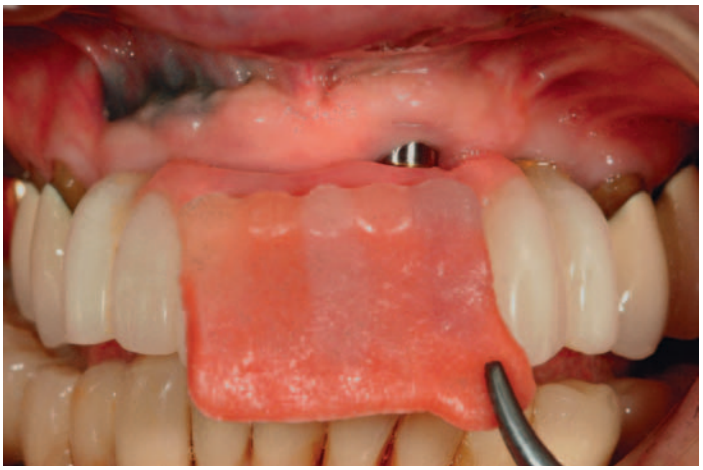

Fig. 14. Para la encía margina y el replieque expuesto se mezcla Translucent t-Glass con color de la capa base.

Fig. 15. Los colores oscuros y rojo son típicos y pacientes viejos.

Fig. 16. Para conseguir un color estético en la región cervical, mezclo masa red shift con masa rosa, naranja y marrón.

naranja claro.
Para la superficie de la encía queratinizada se utiliza uno rosa o naranja intenso (figura 13) y se añade violeta y azul para imitar los vasos sanguíneos.
Para la encía margina y el pliegue expuesto se mezcla masa translucente con color de la capa base (figura 14). En mi configuración del color los fuertemente translúcidos colores de la encía son elementos fundamentales.

Toma de color de la corona

Para las coronas normalmente se utilizan los matices W1 (A1,5) a A1 y en general según el deseo del paciente. Para un aspecto natural de la reproducción de la región cervical se utiliza, en cambio, "Red shift color de la Linea R". Este tono presenta un rojo más intenso que el que requiere el caso que nos ocupa. Según los análisis de color más modernos, la zona cervical natural de la corona presenta en mucho casos un rojo más intenso que la muestra de color. En este caso, donde el color es más intensivo, como en la estructura de dientes viejos, se debe añádir un rojo más intenso en la zona cervical, pues , de otra manera, no se obtiene un color natural (figura 15). Para conseguir el correspondiente color estético en la región cervical, mezclo la masa red shift con rosa, naranja y marrón (figura 16).

Confección de la estructura

En las figuras 17 a 19 se muestra la estructura de metal preparada. Gracias a los últimos desarrollos en CAD/CAM, la técnica de colado convencional ha dejado de ser el único método para confeccionar una estructura. Por consiguiente, el circonio y el titanio se unen a la paleta de materiales que se pueden utilizar para la confección de estructuras. Con este materiales se reduce el peso para el paciente en relación con los metales preciosos utilizados en puentes implantosoportados. Por mi parte, utilizo tanto la técnica de fusión como la de CAD/CAM para confeccionar estructuras, pero en el caso de puentes grandes utilizo, por su precisión, la técnica CAD/CAM. Sin embargo, en mi opinión, la técnica de encerado es fundamental para crear el contorno. Un contorno preciso, que se consigue durante la restauración provisional, condiciona la forma definitiva de la prótesis. Por esta razón, esta región se reconstruye con una mascarilla gingival (figura 22). Al estratificar la cerámica es muy útil emplear una llave de silicona del provisional. Muchos sistemas CAD/CAM permiten hacer fácilmente una planificación de la estructura en el ordenador. Sin embargo, creo que el método de la llave de silicona proporciona datos fundamentales para el contorno y representa la mejor manera de confeccionar una estructura. Además, nos permite trabajar con un grosor promedio de 1,2 mm. Mediante el sistema CAD/CAM se confeccionan estructuras toscamente. La forma precisa se obtiene tras el escaneado.

Elección de cerámica

El paso siguiente consiste en la estratificación cerámica. Personalmente, utilizo Vintage de Shofu, ya que es adecuada para toda clase de estructuras. El surtido Vintage contiene cerámicas que se adapta a cualquier clase de estructura: zirconia, alumina, metal, material con leucita, etc. Mi meta es, naturalmente, poder reproducir unitariamente los colores con independencia del material elegidao.
Cada porcelana del mismo color se marca con el mismo número para que el protésico pueda escoger sin problemas la cerámica adeucada. En el caso que explico utilicé Vintage Halo, especial para metales preciosos. Este procedimiento, no obstante, se puede

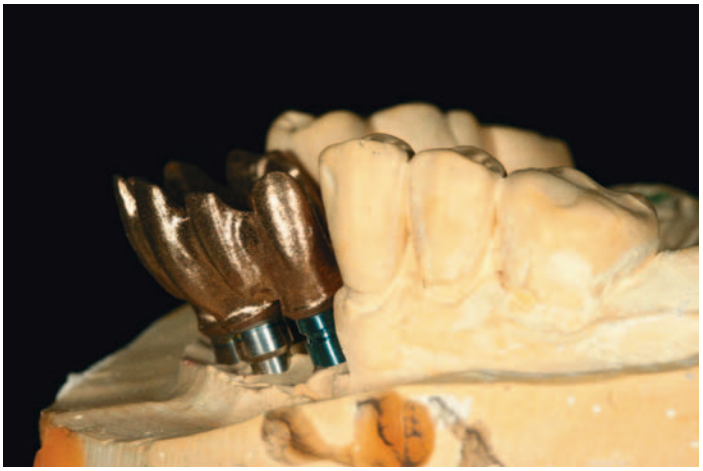

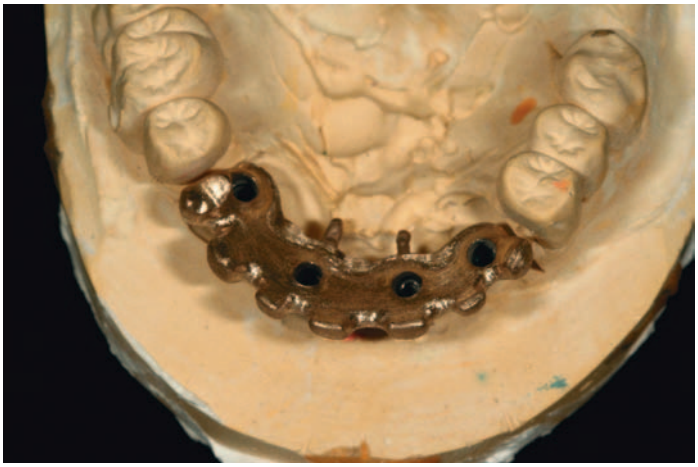

Figs. 17 a 19. Formación de la estructura.

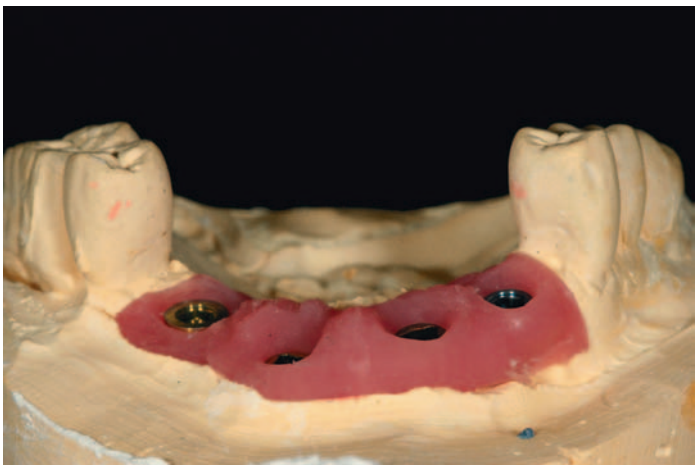

Fig. 20. Contorno derivado al provisional. Esta región se reconstruye con una mascarilla gingival.

utilizar para las otras cerámicas Vintage.

Aplicación de opáquer

La construcción de un puente implantosoportado comprende la reproducción de los matices cromáticos de la estructura intraoral, las coronas y la encía (figuras 21 y 22). Sin embargo, el opáquer va solo en la corona. Por lo tanto, en la planificación de una restauración el espacio para la cerámica se define con cierta flexibilidad, en contraste con la restauración de dientes vitales. Además, no es necesaria una estratificación especial en la unción interndental. La coloración del opáquer solo es necesaria en aquellos casos en la que la oferta de espacio para la estratificación es inferior a 0,8 mm. La aplicación de masa de opáquer exige más tiempo de secado. En nuestro caso colocamos una buena cantidad de opáquer que luego dejamos secar a 450 grados celsius durante diez minutos (figura 23).

Colocación de masa dentina/incisal

Para la reproducción de la forma de una corona hay que conocer la morfología interna de la dentina (figura 24). Eventualmente se elige el tono adecuado del opáquer para reducir la transferencia de la luz. En el caso de pacientes jóvenes se escoge Mamellon Pink (MP), y en pacientes mayores Mamellon Yellow (MY). Se diluye con masa oscura OD (dentina opaca).

En el paso siguiente se monta el cuerpo de procelana, y el contorno definitivo se forma con un único color (figura 25). Para efectuar pequeñas modificaciones se aplica una fina capa de material translúcido (Opal superlucent) en la región proximal, mientras que en cervica se coloca Porzellanlinie Red Shift (figura 26). Una vez realizada la primera cocción se comprueba si la posición del puente es la correcta (figura 27). Luego se termina la forma con masa incisal (figura 28). El esmalte del diente se imita con cerámica opalescente de color básico.

Eventualmente, se puede regular la masa opal (p.ej. MI, WE). La masa inicisal básica comprende cinco colores opalescentes de 56 a 60, donde Opal 56 es muy claro y opaco y 60 presenta un ámbar oscura con una elevada translucidez y una baja claridad. El surtido comprende tres tonos de masa incisal de blanco intensivo, Opal MI, Opal We y Opal OC: Opal MI es más clara y muy opaca; Opal OC es muy translúcida y Opal WE re-

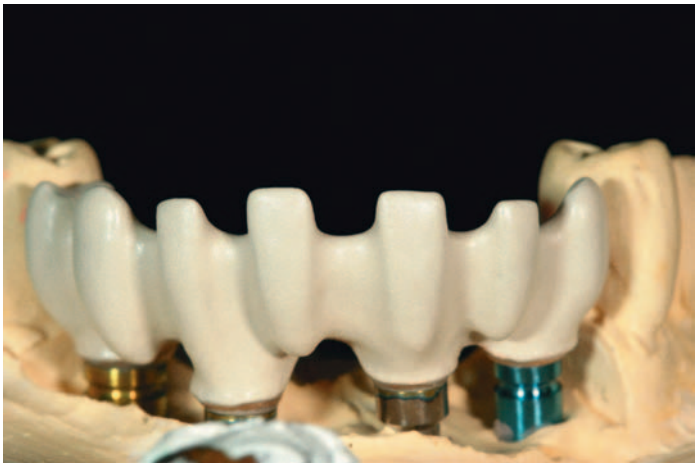

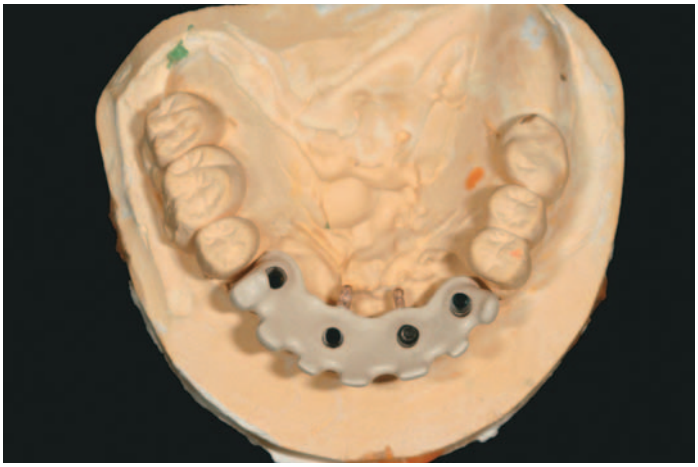

Figs. 21 y 22. En la construcción de un puente implantosoportado, la reproducción comprende el tono de color de toda la estructura intraoral, de las coronas a la encía.

Fig. 23. Se aplica una cantidad generosa de opáquer que luego se seca a 450 grados Celisus durante diez minutos.

Fig. 24. Para la reproducción de una corona hay que conocer bien la morfología interna de la dentina.

presenta un intermedio. El conocimiento de las bases de este sistema permite reproducir los colores adecuados de una forma sencilla y controlar la claridad de las masas incisales. En la zona proximal se debería utilizar una masa opalina de blanco intenso. Personalmente mezclo Opal MI con Opal WE en una relación 1:3, pero esta proporción se puede cambiar. Para aumentar la translucidez se puede añadir blanco opalescente a la masa translúcida. En la región cervical se diluye Dentin red shift con masa fuertemente translúcida T-Glass para conseguir la típica translucidez natural. Los espacios negros se pueden evitar con contactos proximales relativamente largos. Con ello se obtienen puentes poliédricos (figuras 29 y 30). Creo que es extremadamente importante reproducir la típica translucidez de los dientes naturales. Para ello utilizo una técnica de estratificación sencilla que se basa en la mezcla de color sustractiva.

Reproducción de color gingival

Una vez terminados los contornos del diente se da forma a la encía. Primero se crea el color básico mientras se imita la engía adherente y la mucosa alveolar. En el caso que nos ocupa utilicé los colores gingivales ya descritos. Para ello mezclo rojo, rosa, naranja y marrón con el color Concentrate Red-D; este color forma la gase para la estética rosa. Muchas veces la elección recae en el rosa mate o naranja. En la mucosa alveolar el tono básico debe ser un color mate, pero con cierta claridad (figuras 31 y 32). Realizada la cocción de fijación se estratifica la encía queratinizada (figuras 33 y 34). para lo cual se escoge un rosa y naranja claro, y en todo caso se utiliza un poco de azul y violeta para imitar los vasos sanguíneos. Particularmente para la mucosa alveolar el color debe ser un poco más transparente que el de la encía adherente. En la naturaleza esta región muestra cierto efecto de profundidad; por ello es racional añadir masa gingival acondicionadora T-Glass o masa translúcida. Las zonas interndentales se llenan con

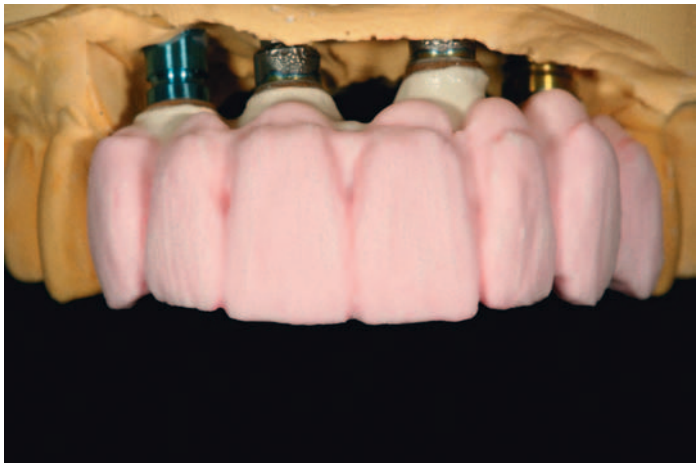

Fig. 25. Después de modelar la estructura interna se forma el cuerpo anatómico.

Fig. 26. En la zona cervical se aplica Red Shift.

Fig. 27. Después de la primera cocción se controla la posición del puente.

Fig. 28. Se concluye el modelado con masa incisal.

masa de cerámica para evitar espacios negros (figuras 35 y 36).
Para dar una plasticidad más grande a la encía es preciso estratificar la encía adherente y el repliegue como sigue: la encía expuesta es un poco más translúcida que el repliegue y a menudo presenta una anchura de 1 a 2 mm. Para esta región, se añade msa gingival T-Glass o translúcida. En este punto se reproduce la superficie anaranjada (figura 37).Se espera que esta clase de superficie mantenga la humedad en la encía de manera que los labios no se peguen en ella. Además, se da forma a la línea límite mucogingival de acuerdo con la longitud de la supraestructura y se añade un poco de translucidez a la mucosa al-

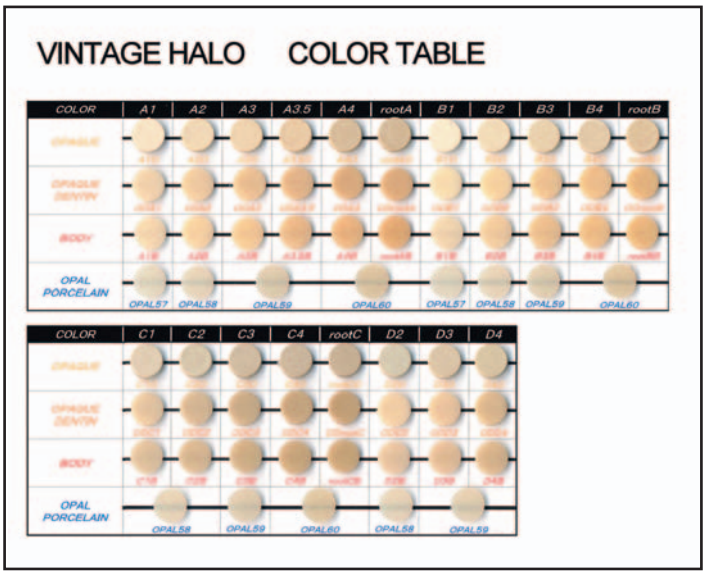

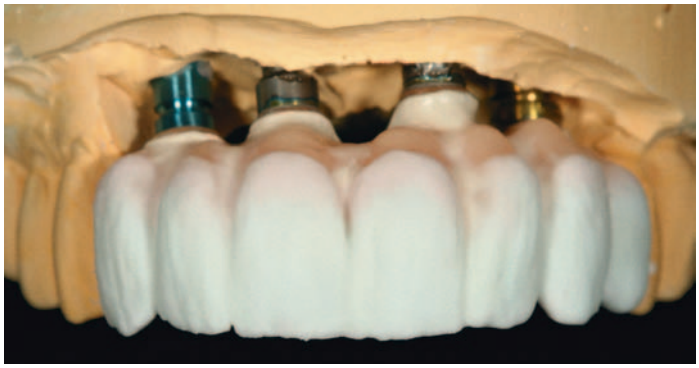
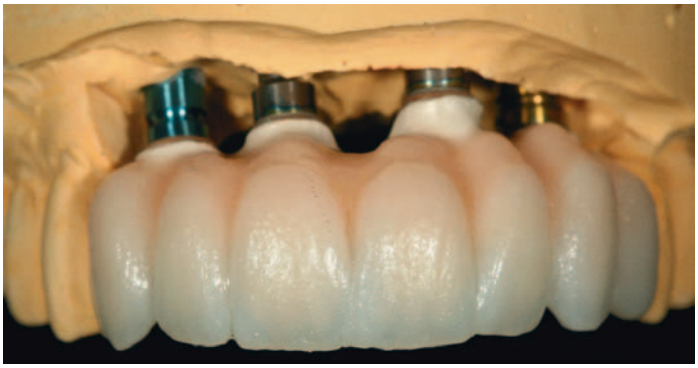

Figs. 29 y 30. Gracias al contraste armónico rojo/blanco, el conjunto de la restauración presenta un aspecto natural.

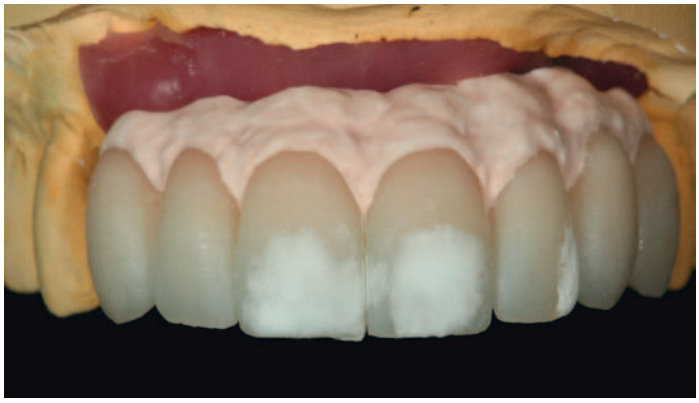

Fgis. 31 y 32. Después de formar el contorno del diente se modela la encía. En este caso se utilizó el color gingival individual, ya descrito, y se mezcló rojo, rosa, naranja y marron con Concentrate Red-D. En la región de la mucosa alveolar se tuvo que utilizar un tono mate, pero con cierta claridad.

Figs. 33 y 34. Después de la cocción de fijación, se estratifica la encía queratinizada, para lo cual se utilizaron un rosa pálido y naranja; para imitar los vasos sanguíneos se utilizaron los colores violeta y azul.

Figs. 35 y 36. Las zonas interdentales se llenan con cerámica para evitar los triángulos negros.

Fig. 37. Reproducción de la superficie naranja.

Figs. 38 y 39. Se forma el límite mucogingival conforme a la longitud de la corona y se añade cierta translucidez a la mucosa alveolar.

veolar (figuras 38 y 39).

Caracterización de las superficies con supercolores

Este procedimiento no es obligatorio en todos los casos. Sin embargo, es importante para construir una supraestructura que presente un aspecto natural. Se utilizan colores marrón oscuro pata otenciar la melanina (figura 40 y el repliegue. Con este procedimiento se da a la encía un aspecto tridimensional. Hay que evitar siempre un maquillaje fuerte. Tal y como se ha mencionado, se trata de una teoría básica de la coloración mediante la mezcla de color sustractiva.

Fig. 40. Para un aspecto natural se utilizan marrones oscuros para potenciar el pigmento melanina.

Cementación "in situ"

Las figuras 41 y 42 muestran la base de un trabajo complejo. Las personas y los medios conceden una importancia exagerada a los dientes blancos y su efecto en la cavidad bucal. Sin embargo, no importa cuan blancos o cuan brillantes son los dientes del paciente si ante todo no tienen un aspecto natural. El "blanco California", en mi opinión, no puede renunciar a una reproducción de aspecto joven y natural de los dientes blancos y a un tejido oral natural.

Figs. 41 y 42. Las personas y los medios de comunicación conceden una importancia exagerada a la blancura de los dientes y a su efecto en la cavidad oral. Sin embargo, es indiferente lo blanco o brillantes que puedan ser los dientes del paciente si, ante todo, no ofrecen un aspecto natural. Pese al "blanco California", no hay que renunciar a unos dientes blancos que presenten, además, un aspecto natural.

Figs. 43 a 45. Puente implantosoportado estético en el maxilar superior. El empeño fue construir una restauración estética y natural.

Otro caso clínico

Las figuras 43 a 45 muestran un puente implanto-soportado de aspecto estético que fue confeccionado bajo el metodo que hemos descrito aquí. Aquí se procuro en gran manera confeccionar una restauración estética y natural.

Resumen

He presentado un caso habitual en mi clínica y me he centrado en la reproducción del color en una prótesis implantosoportada. Los lectores puede diferir de mi procedimiento, pero la filosofía que yace en estos tratamientos clínicos, es la siguiente: queremos lo mejor para nuestros pacientes. La técnica nos permite confeccionar prótesis para los miembros superiores e inferiores, ojos y órganos artificiales que prestarn un importante servicio a la medicina. Los dientes protéticos pertenecen a esta categoría en el ámbito odontológico.

Espero que esta digresión sobre restauraciones implantosoportadas sirva de ayuda a clínicos y protésicos para obtener los mejores resultados posibles para sus pacientes.

Agradecimientos

Quiero dar las gracias a los doctores Bickert y Hinrich por haber puesto a mi disposición las imágenes del caso clínico. También doy las gracias a todo el equipo de Ultimate Styles Dental Laboratory que trabajan cada día conmigo.

Ultimate Styles
Dental Laboratory
12 Mouchly – Unit M
Irvine CA92618
USA
E-Mail info@ultimate-dl.com