## Ästhetische Frontzahnkorrektur mit Veneers

# Licht und Schatten

**Autor:**

Yoshimi Nishimura, Osaka (Japan)

**Indizes:**
Facette
Keramik
Licht
Opaleszenz
Schichtung
Veneer

**Um natürliche Zähne perfekt zu imitieren, bedarf es eines optimalen Zusammenspiels zahlreicher unterschiedlicher Aspekte: der Funktion, der Okklusion, der Morphologie, der parodontalen Umgebung und Vieles mehr. Wie man diese Parameter in einen ästhetisch natürlichen Einklang bringt, zeigt Yoshimi Nishimura an mehreren Fällen aus seiner täglichen Praxis.**

©Copyright Verlag Neu

Natürliche Zähne haben eine Morphologie, welche die unterschiedlichen Funktionen der einzelnen Zahnelemente widerspiegelt. Die Zähne in der Mundhöhle befinden sich an einem bestimmten Platz, der sich aus feststehenden Grundsätzen ergibt und ein hervorragendes Gleichgewicht zum umliegenden Gewebe darstellt. Bei einer ästhetischen Restauration muss die prothetische Versorgung diese Grundsätze unbedingt berücksichtigen. Wenn wir bei der Anfertigung einer prothetischen Versorgung beispielsweise die Morphologie sehr genau nachahmen, ohne jedoch die anderen Aspekte zu berücksichtigen, wird die Versorgung nicht funktionieren.
Damit unsere Arbeit zu guten Ergebnissen führt, müssen wir die Ästhetik, die Funktion, die strukturelle Dynamik sowie biologische und natürliche parodontale und okklusale Aspekte berücksichtigen.

### Minimalinvasiv

Ebenfalls zu berücksichtigen ist die Theorie der minimalinvasiven Eingriffe, die in den letzten Jahren Fuß gefasst hat. Daher hat sich auch der Einsatz von Facetten im Dentalbereich so schnell verbreitet. Natürlich will ich nicht verleugnen, dass sehr große Fortschritte erzielt wurden, auch hinsichtlich der Adhäsivtechnik. Doch die Facettentechnik, die bisher zur Verbesserung der farblichen Harmonie eingesetzt wurde, dient nun auch dazu, das Erscheinungsbild, die Funktion sowie die Morphologie zu optimieren.

### Optische Illusion

Aus diesem Grund zeichnet sich nun auch ein Wandel der Farbreproduktion bei den Facetten ab. Praktisch ausgedrückt: Um die Farbe zu korrigieren, musste der darunter liegende dunkle

Ton mit einer dünnen Schicht abgedeckt und der Oberflächenfarbe eine gewisse Tiefe verliehen werden.
Falls das Ziel jedoch die Korrektur der Zahnstellung oder der Morphologie ist, gestalten wir die Stärke der Facette mit einer leichten (minimalinvasiven) Präparation inhomogen. Falls nur ein Teil des Zahns zu korrigieren ist, gilt es, noch sehr viel komplexere Überlegungen anzustellen. Damit dieser Vorgang gelingt, muss das Auge getäuscht werden, indem die Krone breiter oder schmaler wirkt beziehungsweise eine zu lange Krone gekürzt wird. Der Fall muss demnach mittels „optischer Illusion“ gelöst werden.

In diesem Artikel möchte ich einige Überlegungen anstellen zur Korrektur der Morphologie und der Zahnstellung mit Hilfe von Facetten.

Abb. 1

Abb. 2

▲ **Abb. 1 und 2 Die Ausgangssituation**

## Erster Fall: Korrektur eines Diastemas

Nun behandeln wir einen Fall, bei dem wir ein Diastema zwischen den beiden mittleren Frontzähnen im Oberkiefer approximal korrigieren. Gemeinsam mit dem behandelnden Arzt und dem Patienten haben wir beschlossen, keine kieferorthopädischen Maßnahmen vorzunehmen, sondern Facetten für die Korrektur zu verwenden (Abb. 1 und 2).

### 1. Facettenrestauration im vestibulären Bereich

Hier bereiten normalerweise die verschatteten Bereiche am inzisalen Saum Probleme, die durch mehr oder weniger Dentin verursacht werden. In Fällen mit Diastema wie in den Abbildungen 1 und 2 soll eine Harmonie der Farben in Bereichen mit und ohne Dentin zu dem Umfeld erzeugt werden, in das sich die Restauration integriert. In diesem Sinne sind die durch die Präparation erzielte Morphologie und die für diese Präparation angemessene Schichtung die Schlüsselfaktoren.

Bei kleinerem Diastema der Frontzähne (oder bei Engstand) haben wir auch die Möglichkeit einer kieferorthopädischen Korrektur. Gibt es keine okklusalen Probleme, ist die Lösung mit par-

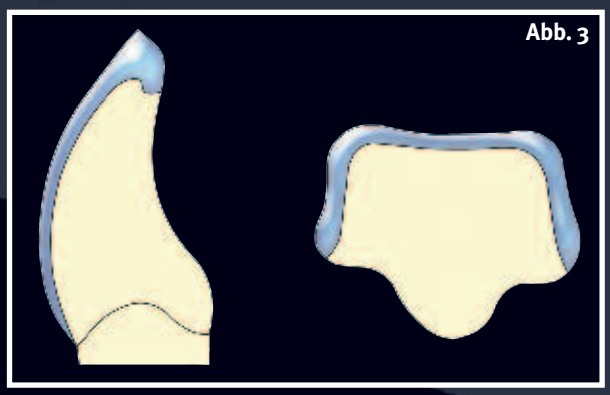
Abb. 3

Abb. 4

▼ **Abb. 3 (Standardfacette) Der blaue Teil ist die Facette. Bei Facetten für morphologische Korrekturen oder Angleichungen können bei der Stumpfpräparation Unregelmäßigkeiten auftreten. Diese Unregelmäßigkeiten sind der Grund für das unterschiedliche Farbergebnis an verschiedenen Stellen oder zwischen der rechten und der linken Seite des Zahns und können zudem im Laufe der Zeit Verfärbungen bedingen.**

◀ **Abb. 4 Facette im inzisalen oder approximalen Bereich. Rekonstruktion der Bereiche, an denen Dentin fehlt.**

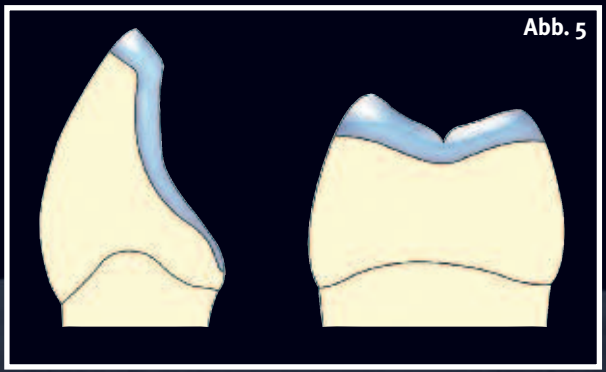


▲ **Abb. 5 Restauration der inzisalen oder okklusalen Bereiche im Falle einer morphologischen Korrektur**

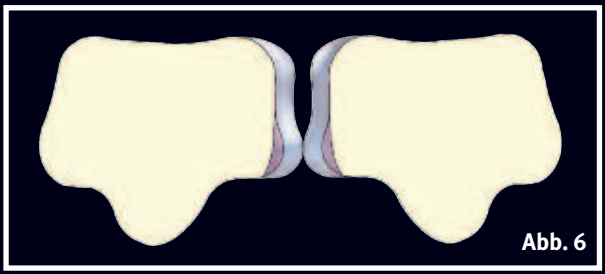

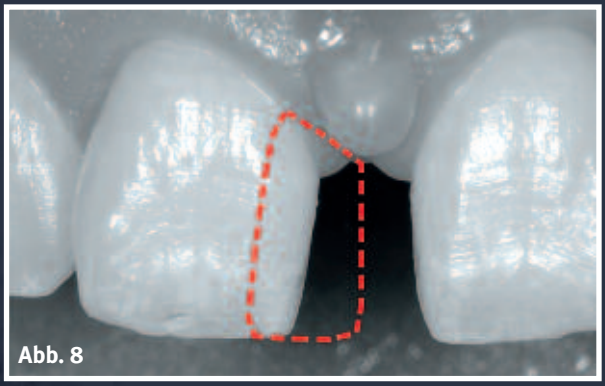


▲ **Abb. 6 Morphologische Korrektur im Falle eines mittigen oder interproximalen Diastemas. Im roten Bereich wird während der Präparation Hand angelegt.**

▲ **Abb. 7 Morphologische Korrektur bei Engstand. Im roten Bereich wird während der Präparation Hand angelegt.**

▲ **Abb. 3 bis 8 Wir müssen die Unterschiede zwischen den Bereichen berücksichtigen, in denen die Stärke größer beziehungsweise geringer ist**

tiellen Facetten die üblichere. Wenn wir nun in diesen Fällen die Farbe nachahmen, müssen wir die Unterschiede zwischen den Stellen berücksichtigen, an denen die Stärke variiert. Die Graphiken (Abb. 3 bis 7) zeigen, dass die Farbe, je nach Stärke, an den verschiedenen Stellen angepasst werden muss.
Um die Farbe bei unterschiedlichen Stärken kontrollieren zu können, ist hinsichtlich der einzusetzenden Keramik ein spezielles Konzept anzuwenden (Abb. 8). Von nun an nennen wir diese Theorie „degressiver Effekt".

**2. Reproduktion der Farbe im approximalen Bereich**

In dem zu schließenden approximalen Bereich gibt es Zonen, in denen es an Dentin mangelt. Falls wir hier ausschließlich eine Schneidemasse verwenden, wird die Helligkeit an dieser Stelle stark absinken. Damit das nicht passiert, kann man Dentin mit großer Helligkeit schichten, auch wenn in diesem Fall der Effekt ausgeglichen werden muss.
Um die geringere Helligkeit aufgrund der größeren Menge an übertragenem Licht (Transparenz) zu vermeiden, schichtet man eine hellere Keramik, die etwas opaker als die Schneidemasse ist, bis man die approximalen Bereiche teilweise abgedeckt hat.
Dies führt dazu, dass das Licht innerhalb der Restauration teilweise blockiert wird. Die Auswahl der Keramik variiert je nach Stärke, im Allgemeinen mischen wir jedoch eine Keramik, die um ein halbes Grad heller ist als die natürliche Dentinfarbe.

**3. Randleiste grenzt an die Lippenoberfläche**

Für die Randleiste verwenden wir eine Keramik, die den so genannten „Linseneffekt" nach Prof. Hitoshi Aoshima kreiert. Wir schichten eine transparentere

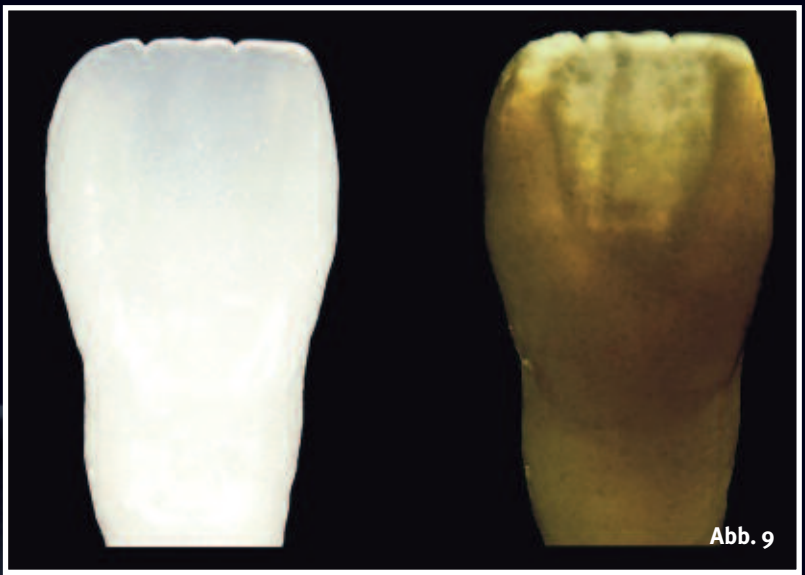
Abb. 9

Abb. 10

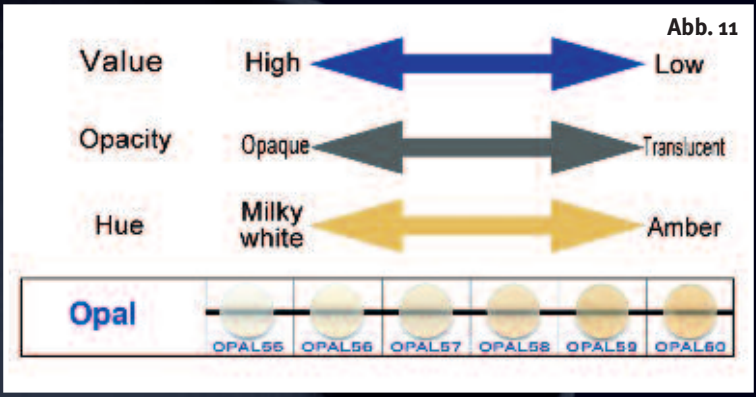

Abb. 11

Keramik in Richtung des Randes, um den genannten Linseneffekt hervorzurufen. Ich werde später noch auf die einzusetzende Keramik eingehen.
In diesem Fall habe ich für die Facetten die Metallkeramik Vintage MP Shofu verwendet. Diese Keramik hat einen höheren Anteil an Leuzitkristallen, die den Wärmeausdehnungskoeffizienten reduzieren.
Unser Fall wird durch die Tatsache verkompliziert, dass die Facette, vom labialen Bereich ausgehend, den approximalen Bereich abdeckt. Zudem ist deren Stabilität für den Belastungswiderstand begrenzt. Ein besseres Ergebnis können wir erwarten, wenn wir die Plastizität (Härte) mit Hilfe der Leuzitkristalle erhöhen.

*Opaleszenz*
Für die Farbe haben wir die Schneidemassen Opal verwendet und uns dabei auf die Übertragung und Spiegelung des Lichtes konzentriert sowie auf die charakteristische Tönung der internen Dentinstruktur. Die Opal-Keramik hat, genau wie das natürliche Dentin, einen opaleszierenden Effekt und wurde analog der farblichen Beschaffenheit eines natürlichen Zahns konzipiert, das heißt unterschiedlich je nachdem, ob es sich um übertragenes oder reflektiertes Licht handelt. Links die Wirkung des reflektierten Lichts, rechts die des durchscheinenden Lichts (Abb. 9).

In beiden Fällen werden die Zähne monochromatisch mit der Schneidemasse Opal 59 angefertigt. Diese von Prof. Makoto Yamamoto entwickelte Keramik ist äußerst nützlich, um eine so natürlich wie möglich wirkende Farbe zu erzeugen. Ihre mit dem natürlichen Zahnschmelz identische, charakteristische Opaleszenz hat, nur durch Nachahmung der Morphologie, eine außergewöhnliche Wirkung.
Insbesondere der inzisale Saum und der natürliche transparente Effekt sind das Ergebnis der Lichtstreuung. Dabei imitiert die vom reflektierten Licht erzeugte Harmonie (Abb. 10), sowohl labial als auch lingual, die verschiedenen Stellen des inzisalen Saums. Durch den degressiven Effekt nimmt man sowohl Materie als auch Transparenz wahr. Die orange Tönung des Saums wird durch den Einfallwinkel des Lichts am Halsbund bedingt (monochromatischer Musterzahn Opal 59).

▲ **Abb. 9 Links die Wirkung bei reflektiertem Licht, rechts bei übertragenem Licht**

▲ **Abb. 10 Der inzisale Saum und die natürliche transparente Wirkung sind das Ergebnis der Lichtstreuung**

▲ **Abb. 11 Muster der Opal-Keramik**

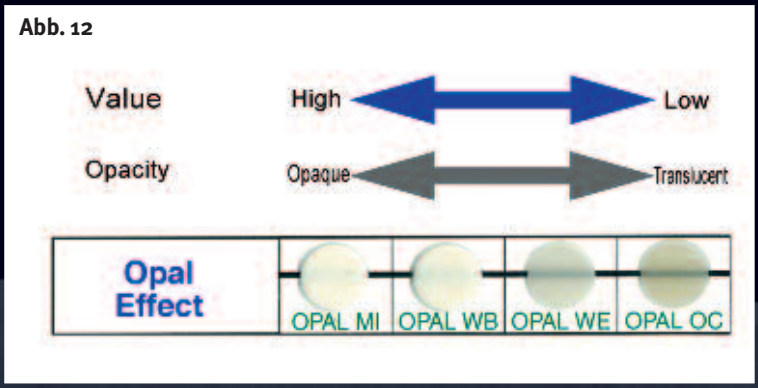


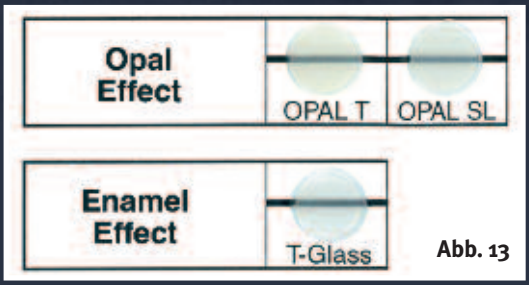


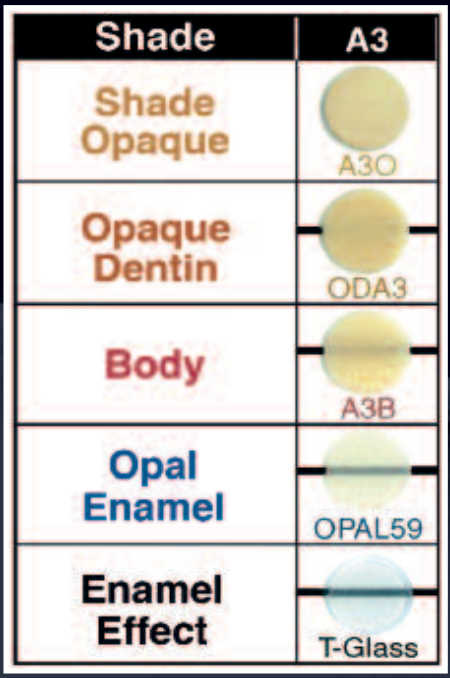


▲ **Abb. 12 und 13 Muster zur Kontrolle von Helligkeit und Opazität auf Schneidemassenebene**

▲ **Abb. 14 Bei Vintage MP kann der Grad der Lichtdurchdringung variiert werden**

Auch die opaleszierende Keramik Vintage MP wurde, so wie andere Keramiken des Systems Vintage (AL, ZR), farblich entsprechend einer präzisen Skala der Helligkeit des opaleszierenden Schmelzes, der Farbe und der Transparenz konzipiert. Wenn wir diese Skala rekapitulieren, können wir sie auf fünf opaleszierende Farben zurückführen, deren opake Wirkung auf ein Maß zwischen 55 und 60 kommt. Von diesen stellt Opal 55 eine helle, doch opake Farbe dar und Opal 60 verbindet mit der Grundfarbe der Schneidemasse eine starke Transparenz, aber auch eine geringe Helligkeit, was ihr eine dunkle Bernsteinfarbe verleiht.
Die richtigen Einsatzmöglichkeiten dieser opaleszierenden Keramik zu erfassen, ist der kürzeste Weg in Richtung einer gelungenen Farbgestaltung (Abb. 11).

Die Opal-Keramik gibt es nicht nur für die Schneidemassen, sondern auch für die transluzenten Massen und die weißen Farben: Bei den Weißtönen Opal haben wir vier Farben: MI, WB, WE, OC. Von diesen ist MI die opakste und hellste, OB ist die transparenteste und WE ein Kompromiss aus beiden. Wenn man dieses System erst einmal richtig verstanden hat, ist es um Vieles leichter, die Opazität und die Helligkeit bei den Schneidemassen zu kontrollieren (Abb. 12 und 13).

*Lichtdurchlässigkeit*
Bei dem klinischen Fall, mit dem wir uns befassen, kann man versuchen, sowohl an den approximalen Bereichen, die keine Unterschicht aufweisen, als auch bei der Schneide die Wirkung der Dentinfarbe nachzuahmen. Allerdings sollte man sich mit der Anwendung der verschiedenen Opazitätsgrade des Dentins und des opaken Dentins gut auskennen. Mit der Keramik Vintage MP, das heißt Opakdentin, Dentin, opaleszierende oder transluzente Schneidemasse variiert der Grad der Lichtdurchlässigkeit entsprechend dem folgenden Schema. Wenn man diese Massen je nach Stärke und darunter liegender Farbe anwendet, können verschiedene Techniken zum Einsatz kommen (Abb. 14).
Weiterhin haben wir den Unterschied zwischen der Struktur des natürlichen Zahns und der Struktur einer Metallkeramik, mit der in unserem Fall aufgetragenen Schichtung (degressive Wirkung) (Abb. 15 und 16).

**Grundschichtung der Metallkeramik**
Man muss sich der Tatsache bewusst sein, dass Stärke und Überlagerung der

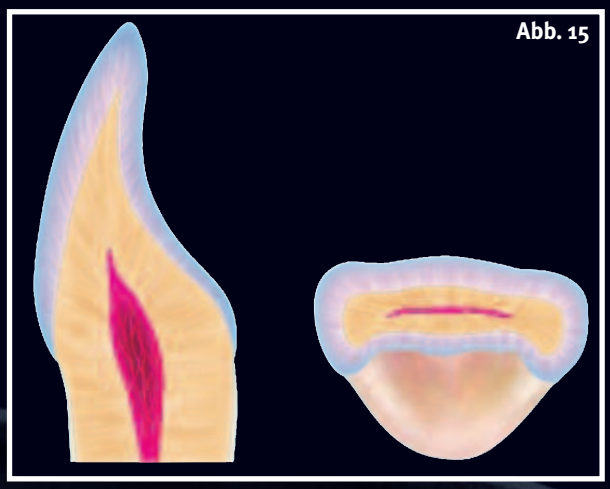


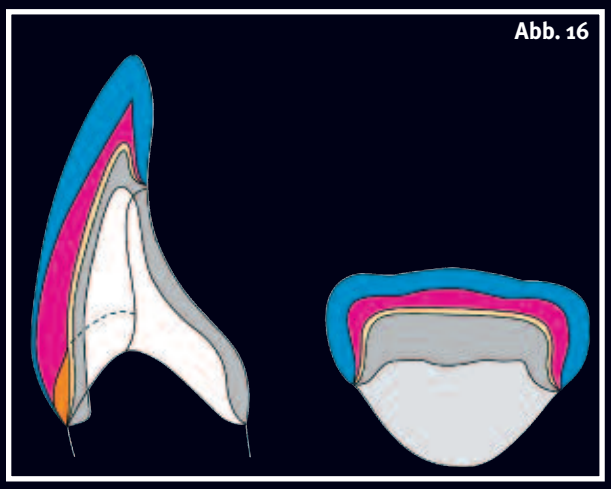


▲ **Abb. 15 und 16**
**Vergleich zwischen natürlicher Zahnstruktur und Schichtung einer Metallkeramik**
**links: Ansicht des Querschnitts der natürlichen Zahnstruktur**
**rechts: Grundschema der Schichtung**

Schichten sowohl vom natürlichen Zahn als auch von einer herkömmlichen Versorgung aus Metallkeramik abweichen. Natürlich kann man, wie vorgesehen, die opaken und die transluzenten Bereiche kontrollieren und zudem durch Einsatz transparenter Materialien den Linseneffekt erzielen. Wir verwenden die Massen je nach zu schichtender Stärke unterschiedlich. Auch wenn sich die Arbeit je nach persönlicher Erfahrung entwickelt, können wir mit Bestimmtheit sagen, dass bei einer Stärke von 0,5 mm Opakdentin, Dentin, opaleszierende und transluzente Schneide zum Einsatz kommen. Unter Berücksichtigung unserer Überlegungen zur Kontrolle der Stärke und der Lichtdurchlässigkeit kann man eine gute Schichtung erreichen (Abb. 17 bis 20).

## Zweiter Fall: Facette und Vollkeramik-Krone

**Kombinierte ästhetische Restauration**
Bei einem solchen Fall denkt man normalerweise, wenn man nicht für eine kieferorthopädische Behandlung plädiert, dass es aus hygienischen Gründen besser wäre, auf eine Facettenrestauration der beiden seitlichen Frontzähne (12 und 22er) zu verzichten.
Doch man wollte den Ansprüchen des Patienten hinsichtlich Ästhetik und Zeitaufwand sowie der Entscheidung des Zahnarztes, Vollkeramik und Facetten zu kombinieren, gerecht werden. So wurde eine vollwertig ästhetische Restauration mit einem linken mittleren Frontzahn im oberen Zahnbogen aus Vollkeramik und einer Facette für den seitlichen Frontzahn geplant (Abb. 21).

**Die Farbe**
Für diese Arbeit gelten zwei Schwerpunkte:
1. Die Reproduktion der Farbe bei der Vollkeramikkrone
2. Die Reproduktion der Farbe bei der Facette unter Berücksichtigung der großen Differenzen hinsichtlich der sehr geringen beziehungsweise großen Stärke an den verschiedenen Stellen.

Für die Vollkeramikkrone haben wir die Aluminiumkeramik Vintage AL Shofu verwendet, während für die Facette Vintage Halo für Metallkeramik zum Einsatz kam. Wie bereits erwähnt, ist das Vintage-System trotz der Unterschiede bezüglich des Wärmeausdehnungskoeffizienten bei jedem Material so konzipiert, dass die gleichen Farben erzielt werden, was kombinierte Arbeiten entsprechend einfacher gestaltet.
Bei der Vollkeramikkrone haben wir die Schneidemassen Opal zusammen mit der von mir entwickelten zervikalen transluzenten Masse verwendet, die dem Halsbund eine leicht rötliche Dominante verleiht. Bei der Vollkeramik, in der sich eine rote Nuance der Gingiva widerspiegelt, sind deshalb keine weiteren Korrekturen wie bei Metallkeramikversorgungen erforderlich, doch wenn man einen Hauch Rot hinzufügen möchte, kann man dies leicht mit der zervikalen transluzenten Masse um-

▲ **Abb. 17 bis 20 Von der Ausgangssituation bis zum Ergebnis unserer Bemühungen**

▲ **Abb. 21 Dieser Fall ist mit zwei seitlichen Facetten zu lösen**

▲ **Abb. 22 Muster zur bestmöglichen Farbauswahl am Patienten**

setzen. Hierbei handelt es sich um eine der Anwendungen des Systems „Red shift“, das während der Farbnahme am Behandlungsstuhl entstanden ist (Abb. 22).

Bei der Facette des angrenzenden mittleren Frontzahns hilft der rote Reflex von Gingiva und Mundhöhle, dank des mit Hilfe der transluzenten und der Schneidemasse der gleichen Farbe erzielten Linseneffekts, weitere Korrekturen mittels zervikaler transluzenter Masse zu vermeiden.

**Die Schichtstärke**

Nun möchte ich die kritischen Punkte einer Restauration mit zwei Facetten an zwei lateralen Frontzähnen behandeln (Abb. 12 und 22).

Wie löst man das Problem der äußerst unterschiedlichen Stärke an der rechten und der linken Seite (Abb. 23a und 23b)?

Wenn man auch nur eines der Elemente betrachtet, sieht man den großen Stärkeunterschied zwischen dem mesialen und distalen Bereich, abgesehen von einer zusätzlichen Abweichung der Standardstärke bei den Facetten, das heißt 0,5 bis 0,8 mm. Hier sind also zusätzliche Überlegungen anzustellen (Abb. 24).

Eines der am häufigsten auftretenden Probleme ist der Stärkeunterschied, das heißt die unterschiedliche Farbintensität an den verschiedenen Stellen bei herkömmlicher Schichtung. Um die Verringerung der Helligkeit aufgrund der großen Stärke zu vermeiden, sollte man eine opake Keramik verwenden, um die Helligkeit dadurch zu kontrollieren.

Bei einem solchen Fall wie dem hier vorgestellten ist allerdings die geringe Tiefe das häufigste Problem beim Ender

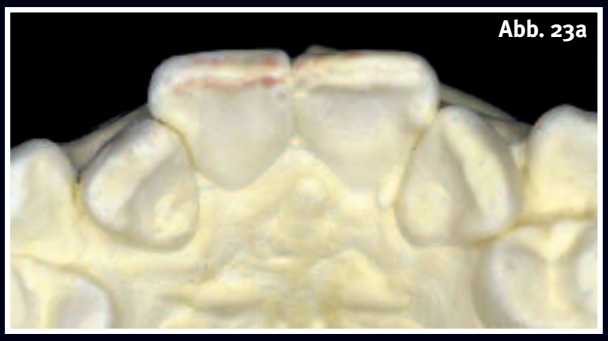
Abb. 23a

Abb. 23b

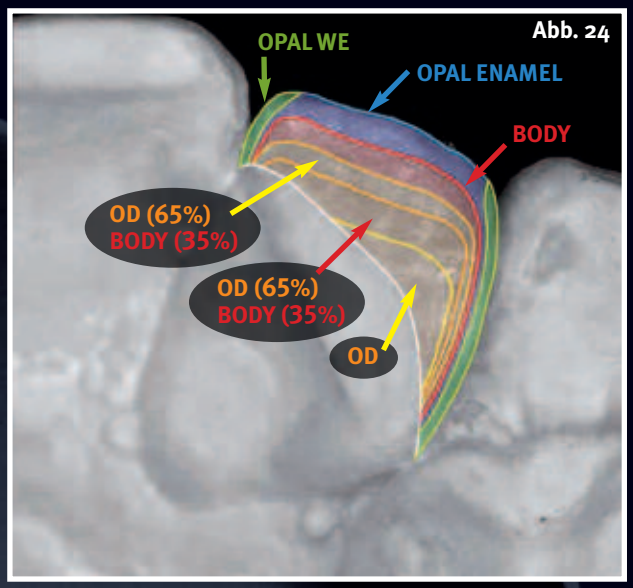

Abb. 24

▲ **Abb. 23a und 23 b Großer Stärkeunterschied zwischen der rechten und linken Seite**

▶ **Abb. 24 Unterschiedliche Schichtstärke**

gebnis, das heißt eine völlig flach wirkende Facette.
Zur Lösung dieses Problems haben wir unter Schneidemasse und Dentin eine größere Menge Dentin und Opakdentin einer mittleren Farbe vermischt und geschichtet, die dem Ganzen Tiefe verleiht. Das hier befolgte Konzept für die Restauration mit Facette ist folgendes: Man bewahrt die Stärke von 0,4/0,5 für die Schneide und 0,8 für das Dentin. Wenn dann noch Platz bleibt, vermischt man, ohne den bereits gestalteten Aufbau zu beeinträchtigen, Dentin und Opakdentin und vermeidet so die Verringerung der Helligkeit, wobei nichtsdestotrotz die Lichtdurchlässigkeit unter Kontrolle ist (Abb. 24a und 24b).

## Dritter Fall: Zwei Facetten

### Der degressive Effekt – Lösung bei unterschiedlicher Materialstärke

Geht man von normalen Stärkeverhältnissen aus (0,5 bis 0,8 mm), so versteht man, dass dem inzisalen Saum des Stumpfes in Abbildung 26 und den Bereichen ohne natürliches Dentin mit Ke-

▼ **Abb. 25a Man beachte die rote Dominante der an die Gingiva angrenzenden Bereiche**

▼ **Abb. 25b Das Endergebnis**

Abb. 25a

Abb. 25b

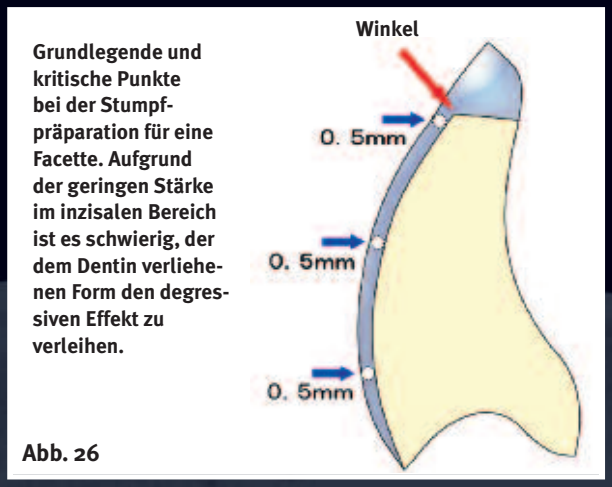


Grundlegende und kritische Punkte bei der Stumpfpräparation für eine Facette. Aufgrund der geringen Stärke im inzisalen Bereich ist es schwierig, der dem Dentin verliehenen Form den degressiven Effekt zu verleihen.

Abb. 26

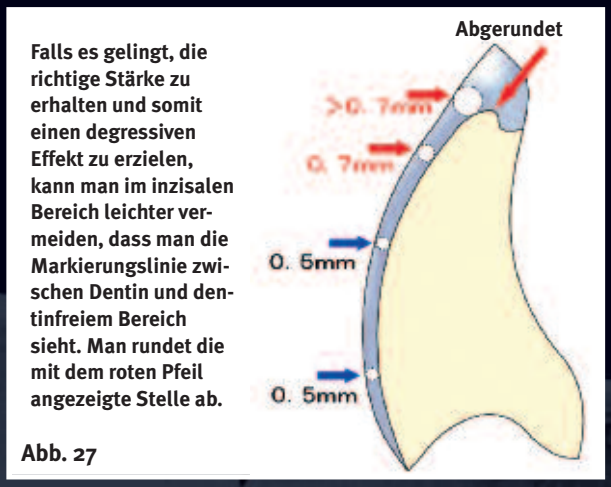


Falls es gelingt, die richtige Stärke zu erhalten und somit einen degressiven Effekt zu erzielen, kann man im inzisalen Bereich leichter vermeiden, dass man die Markierungslinie zwischen Dentin und dentinfreiem Bereich sieht. Man rundet die mit dem roten Pfeil angezeigte Stelle ab.

Abb. 27

▲ **Abb. 26 Präparation: falsches Beispiel**

▲ **Abb. 27 Präparation: richtiges Beispiel**

ramik ein degressiver Effekt verliehen werden kann – wenn man an die Farbgebung des Inzisalbereichs mit Hilfe einer angemessenen Präparation denkt (Abb. 27).

Bei sechs frontalen Elementen besteht dieses Problem nicht. Wenn wir aber Stümpfe unterschiedlicher Stärke haben, zeichnen wir mit dem Stift Lamina Marker Pencil (Shofu) approximative Linien auf das feuerfeste Modell, um den degressiven Effekt besser kontrollieren zu können (Abb. 28). Wenn der Stumpfbereich am feuerfesten Modell sehr dick sein sollte, bohrt man seitlich am Modell ein kleines Loch (Abb. 29). Dadurch verbessert man den Brand der Keramik bei zu dicken Stümpfen sowie das Abkühlen nach dem Brand. Zudem verkürzt man die Zeiten der Wasserabsaugung.

Bei klinischen Fällen zeichnen wir Linien im Sinne der degressiven Wirkung (Abb. 30). Man kann diese auch als Führungslinien zur Kontrolle von Stärke

▶ **Abb. 28 Approximative Linien am feuerfesten Modell, um den degressiven Effekt besser kontrollieren zu können**

▲ **Abb. 29 Falls der Stumpfbereich sehr dick ist, bohrt man ein kleines Loch**

▶ **Abb. 30 Führungslinien zur Kontrolle der Stärke und der Kronenmorphologie**

Abb. 31

Abb. 32

Abb. 33

Abb. 34

Abb. 35

Abb. 36

und Kronenmorphologie verwenden. In den Abbildungen 31 und 34 haben wir ein Beispiel zur Prüfung der Randposition von Dentin und Transluzenz. Die Abbildungen 35 und 36 zeigen die Korrektur des mittleren Teils einer Krone, in dem es stärkere und weniger starke Bereiche gibt. In der Abbildung 37 sieht man, wie die Führungslinien gleichmäßig an jeder Stelle durchscheinen. Die Restauration ist hinsichtlich der Farbe gut gelungen.
In den Abbildungen 38 und 41 sieht man die fertige Arbeit. In den Abbildungen 42 bis 47 wird ein weiterer klinischer Fall präsentiert, der mit Hilfe der gleichen Technik gelöst wurde.

## Fazit

In diesem Artikel habe ich meine Theorien hinsichtlich der Problematiken und der entsprechenden Lösungen bei Restaurationen mit Facetten je nach Präparationsart dargelegt. Es ist natürlich selbstverständlich, dass die

▲ **Abb. 31 bis 34 Beispiel zur Prüfung der Randposition von Dentin und Transluzenz**

▲ **Abb. 35 und 36 Korrektur des mittleren Bereichs**

Abb. 37

▶ **Abb. 37 Die Führungslinien scheinen an jeder Stelle gleichmäßig durch**

Abb. 38

Abb. 39

Abb. 40

Abb. 41

▲ **Abb. 38 bis 41**
**Die fertige Restauration**

Zusammenarbeit und der Informationsaustausch mit dem Arzt, der in seiner Praxis arbeitet, von großer Bedeutung sind, um bessere Ergebnisse zu erzielen. Denn davon hängen eine gute Präparation, Zementierung, eine korrekte Okklusion und sogar ein gutes Farbergebnis ab. Es wäre mir eine große Freude, wenn die Ausführungen meines Artikels dem Leser bei ähnlichen Fällen von unmittelbarem Nutzen sind. ■

Abb. 42

▶▼ **Abb. 42 bis 44**
**Klinischer Fall, ...**

Abb. 43

Abb. 44

Abb. 45

Abb. 46

Abb. 47

▲ **Abb. 45 bis 47 ... der mit der gleichen Technik gelöst wurde**

http://bit.ly/A7OTnT

**Danksagung**
Zum Abschluss möchte ich einer Person danken, die an der Ausarbeitung dieses Artikels stark mitgewirkt hat: Herrn van Hall von Shofu GmbH und seinem Team von Shofu Inc. Ich möchte ebenfalls meinen hervorragenden Mitarbeitern von Dental Creation Art danken, mit denen ich täglich zusammen arbeite.

**Korrespondenzadresse:**

Yoshimi Nishimura
Osaka Ceramic Training Center
Osaka, Japan

Nähere Angaben zum Autor finden Sie unter www.dlonline.de/autoren.

**Literatur**

[1] Yamamoto Makoto, The metalceramics, Quintessence. 1982.
[2] Yamamoto Makoto, Sokushokukei to shinporcelain niyoru atarashi shade taking system to C.C.S. system no teian. QDT Quintessence. 1-4. 1997
[3] Yamamoto Makoto, Opale touzai no shutugen to soutaikussetsuritsu wo kangaeta shinchikuseihou no soushutsu. QDT Qintessence. 1/1989
[4] Kuwata Masahiro, The harmonised ceramic graffiti. Ishiyaku shuppan. 1995
[5] Miyoshi Yutaka, Yokozuka Shigeo, Takahashi Hideto, Porcelain, laminate veneer technique, Ishiyaku shuppan. 1993
[6], Hitoshi Aoshima, Gerard Chiche: Point of color reproduction for aesthetic restorations, QDT. Quintessence Publishing Co.. 5.1998
[7] Yamamoto Makoto, Vintage DVD Technical Manual „Soul Tech", Shofu Co. 2010
[8] Magne Pascal, Belser Urs, Restoration of porcelain. QDT Quintessence Publishing Co.. 2002