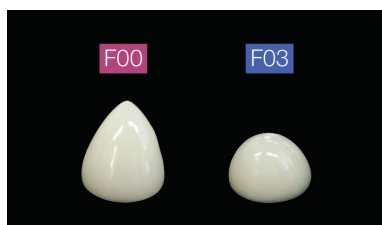


# Schritt für Schritt zur Zahnfleischfüllung

**HERSTELLERINFORMATION** Die gestiegene Bedeutung der Klasse V-Kavitäten reicht von Putzschäden bis zur gingivalen Rezession durch Parodontitis. Unterschiedliche Patiententypen in praktisch jedem Lebensalter können an freiliegenden Zahnhälsen leiden. Das ungeschützte Dentin der Zahnwurzel ist sowohl durch Karies wie auch allgemein durch mechanischen Substanzabbau gefährdet, so zum Beispiel bei einer falschen Bürsttechnik.

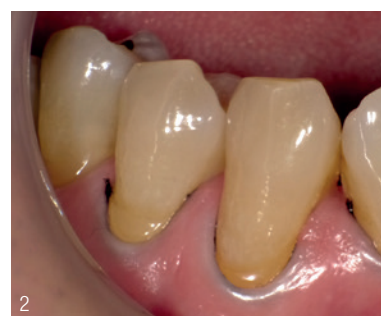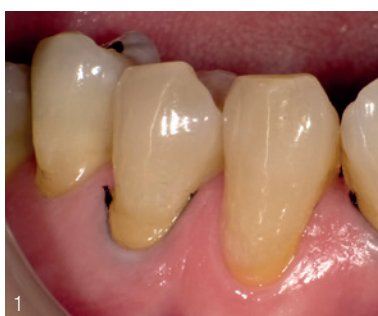Mit dem universell einsetzbaren, ionenfreisetzenden Beautifil Flow Plus X gibt Shofu dem Zahnarzt eine besonders praxisgerechte, zeitsparende Lösung für dauerhaft ästhetische, belastbare Zahnfleischfüllungen in die Hand. Doktor Naotake Akimoto (Yokohama, Japan), aus dessen Praxis der nachfolgende klinische Fall einer zervikalen Füllung stammt, schätzt an dem neuen Flowable insbesondere den ganzheitlichen Entwicklungsansatz, der auch das optimierte Applikationssystem einschließt.

Das injizierbare Hybridkomposit lässt sich problemlos und gezielt direkt applizieren. Das selbstnivellierende Material klebt nicht an der Kanülenspitze und zieht keine Fäden. Beautifil Flow Plus X ist in zwei Viskositäten (F00 und F03) verfügbar. F00 fließt unter leichtem Ausbringdruck und bleibt danach standfest, F03 ist moderat fließfähig, ohne zu tropfen, und selbstnivellierend. Es eignet sich hervorragend zur Versorgung keilförmiger Defekte am Zahnhals.

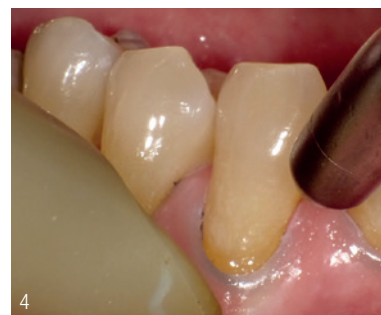
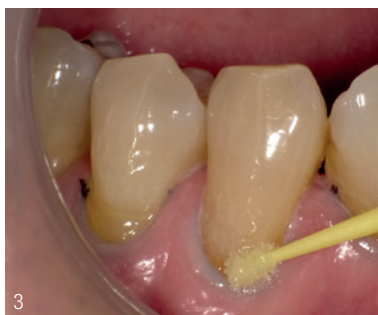
Unterschiedliches Fließverhalten beider Pasten auf einer waagerechten Mischplatte nach einer Minute.

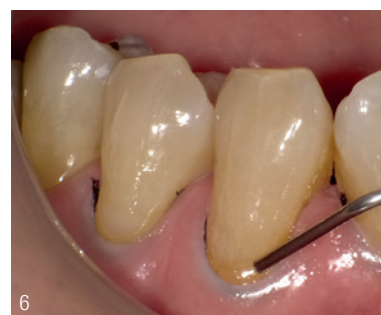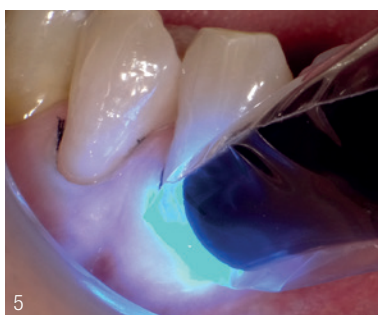Beautifil Flow Plus X verfügt über ausgezeichnete physikalische Eigenschaften. Seine integrierte S-PRG-Nanofüllertechnologie fördert zudem die Remineralisierung der Zahnschmelzsubstanz.



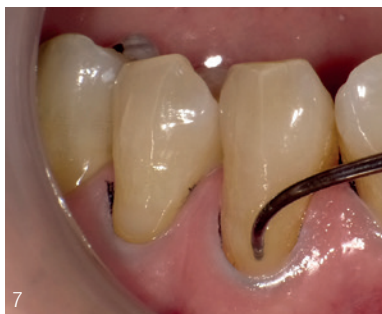**Abb. 1: Präoperativ** – Keilförmige Defekte bei den Zähnen 22, 23 und 24. In den Sulkus wird ein Retraktionsfaden gelegt. **Abb. 2:** Der Retraktionsfaden (SU Pack Cord 000) ist platziert. Durch die Gingivaretraktion bei Zahnfleischfüllungen wird eine ungenügende Haftung der Füllung am gingivalen Rand bzw. eine ungenügende Füllung der Kavität vermieden.



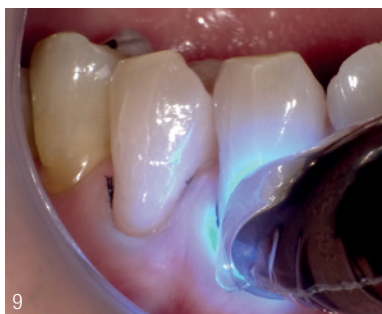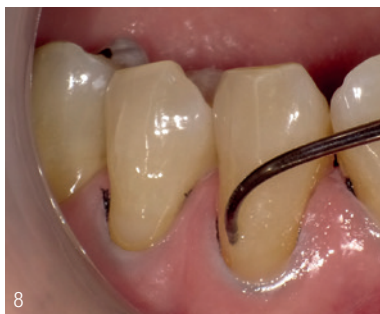**Abb. 3:** Auftragen des Adhäsivs (BeautiBond Multi). **Abb. 4:** Lufttrocknung – Bei einem Ein-Flaschen-Adhäsiv muss das Lösungsmittel verblasen werden. Es wird ausreichend getrocknet und dabei durch Absaugung verhindert, dass das Adhäsiv in den Mundraum spritzt.



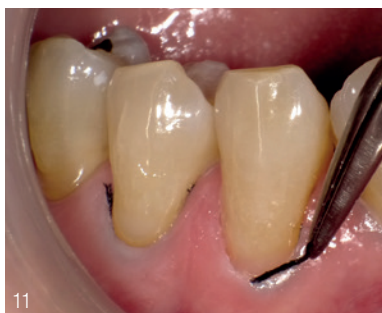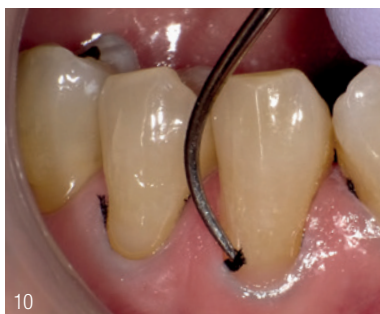**Abb. 5: Lichthärtung** – Für eine korrekte Polymerisation wird die Lampe möglichst nahe an die Kavität gehalten. Die vom Adhäsivhersteller angegebene Polymerisationszeit muss eingehalten werden. **Abb. 6:** Applikation von Beautifil Flow Plus X F03 – Dazu wird die Applikatorspitze nahe an den Schmelzrand gehalten. Die Paste wird nur am inzisal Kavitätenrand appliziert und sollte nicht in den zervikalen Bereich ausgebreitet werden.



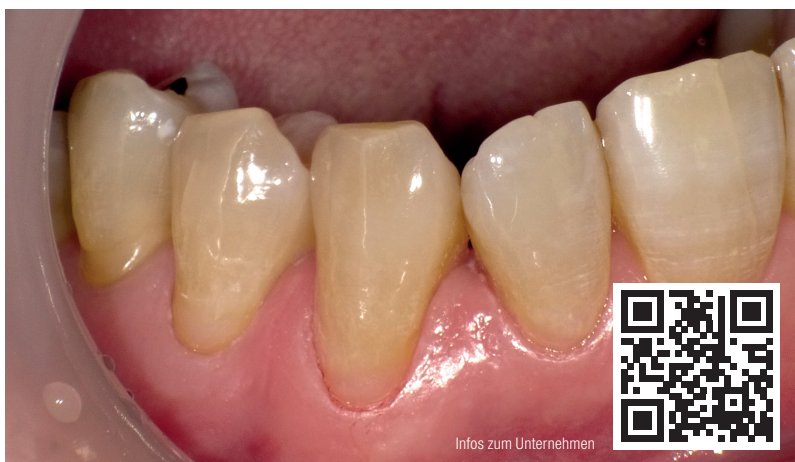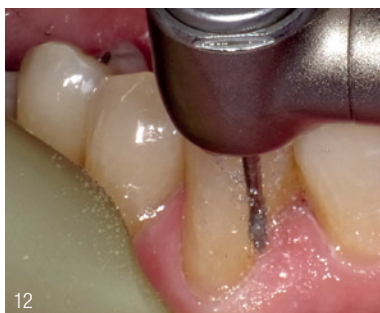**Abb. 7:** Unterstützt durch seine geringe Fließfähigkeit unter Schwerkraft wird F03 langsam mit einer Sonde nach zervikal bewegt. **Abb. 8:** Die Kontur wird mit der Sonde angepasst. Die Paste sollte dabei nicht mit der Gingiva in Berührung kommen.



**Abb. 9:** Lichthärtung – Wie beim Adhäsiv wird die Lampe möglichst nahe an das Material gehalten. **Abb. 10:** Der Retraktionsfaden wird entfernt.



**Abb. 11:** Überschüsse von Adhäsiv und Komposit sind am gingivalen Rand sichtbar. **Abb. 12:** Mit einem superfeinen Diamantinstrument (SF416) werden Überschüsse aus dem zervikalen Bereich entfernt. Dann wird die labiale Kontur angepasst.



**Abb. 13:** Direkt nach der Behandlung aller drei Zähne – Die zervikalen Bereiche der Zähne 22, 23 und 24 sind restauriert. Dank der geringen Fließfähigkeit von F03 gelingen solche Füllungen problemlos.

im direkt anliegenden Füllungsumfeld. Durch die Freisetzung von Fluorid und weiteren bioaktiven Ionen werden Karies- und Plaquebildung gehemmt, zudem wird die Säurebildung abgepuffert. Die gezielte Applikation und Dosierung ermöglichen die Gestaltung von dünn auslaufenden Übergängen, die kein mechanisches Reizpotenzial für das Parodontium bieten. Die nachfolgende Überschussentfernung beschränkt sich auf ein Minimum.

Die Hochglanzpolierbarkeit verhindert die Belagbildung und damit auch die mikrobielle Besiedelung, die das angrenzende Zahnfleisch reizen könnte. Beautifil Flow Plus X ist mit allen konventionellen Bondings kompatibel. Durch einen ausgeprägten Chamäleon-Effekt kommt seine natürliche Ästhetik gerade auch bei Klasse V-Restaurationen im sichtbaren Bereich besonders vorteilhaft zur Geltung.

Die anwendungsgerechte Viskosität des leicht fließfähigen F03 ermöglicht ein einfaches rationelles, anatomisch korrektes Gestalten im zervikalen Bereich, ohne Tropfen oder Wegfließen des Materials.

## Klinischer Fall Zahnhalsfüllung

Keilförmige Defekte am oberen linken seitlichen Schneidezahn, Eckzahn und ersten Prämolaren werden mit Beautifil Flow Plus X F03 versorgt. Die Fotodokumentation (Abb. 1 bis 13) zeigt die direkte Restauration des Eckzahns aus der Sicht des Behandlers.

## Fazit

Mit Beautifil Flow Plus X hat Shofu der erstaunlichen Karriere der fließfähigen Komposite vom Zusatzprodukt zum eigenständigen, universell einsetzbaren Restaurationsmaterial einen entscheidenden Entwicklungsschritt hinzugefügt. Von der rationalen Verarbeitung über die hohe Belastbarkeit bis zum bioaktiven Wirkspektrum überzeugt das Giomer der neuesten Generation in allen Facetten.

## INFORMATION

### Shofu Dental GmbH

Am Brüll 17  
40878 Ratingen  
Tel.: 02102 8664-0  
[www.shofu.de](http://www.shofu.de)



Infos zum Unternehmen